SEKUNDÄREINGRIFFE NACH CHOLEDOCHODUODENOSTOMIE

Dieter Ewald

1974

Digitized by the Internet Archive
in 2026

https://archive.org/details/IA41554426_0083

Aus der Chirurgischen Klinik der Johannes Gutenberg-Universität
Mainz
Direktor: Professor Dr. med. F. Kümmerle

SEKUNDÄREINGRIFFE NACH CHOLEDOCHODUODENOSTOMIE

Inaugural-Dissertation
zur Erlangung der Doktorwürde
der Medizin der Johannes Gutenberg-Universität Mainz,
den medizinischen Fachbereichen

vorgelegt von
Dieter Ewald
aus Hovestadt/Soest

1974

Fachbereichsdekan: Professor Dr. med. H. Langendorf

Referent : Professor Dr. med. C. Ehlert

Korreferent : Professor Dr. med. F. Kümmerle

UNIV.
LEIDEN
BIBL.

Tag der mündlichen Prüfung: 26.6.1974

Gesamtherstellung

DITTERS BÜRODIENST

6501 HEIDESHEIM/RHEIN

AM KAPELLCHEN 1 · RUF 06132/5711

FÜR

ADELHEID MARIA EWALD

Inhaltsverzeichnis

		Seite
I.	Einleitung	1
II.	Geschichtlicher Überblick	4
III.	Anatomie und Physiologie der ableitenden Gallenwege	6
IV.	Indikationen zur Choledochoduodenostomie	10
V.	Methoden und operative Techniken der Choledochoduodenostomie	15
VI.	Komplikationen nach einer Choledochoduodenostomie - Ursachen für den Sekundäreingriff	21
VII.	Der Sekundäreingriff - operative Möglichkeiten	38
VIII.	Methodik	40
IX.	Eigene Untersuchungen am Patientengut der Chirurgischen Universitätsklinik Mainz	41
X.	Kasuistik	61
XI.	Diskussion	76
XII.	Zusammenfassung	92
XIII.	Literaturverzeichnis	95
XIV.	Abbildungsverzeichnis	106

I. EINLEITUNG

Bei der Behandlung von Abflußhindernissen verschiedenster Ursachen im Bereich der extrahepatischen Gallenwege und der Papilla VATERI stellt sich dem Chirurgen das Problem, einen unbehinderten Gallenfluß ins Duodenum wiederherzustellen. Hierzu stehen im wesentlichen folgende Operationsmöglichkeiten zur Verfügung: Choledochoduodenostomie, Hepatikojejunostomie, Choledochojejunostomie, transduodenale Sphinkterotomie (Papillotomie), Papillendehnung mit Primärverschluß des Ductus choledochus bzw. T-Drainage nach KEHR.

Unter diesen Operationsverfahren nimmt die Choledochoduodenostomie seit Jahrzehnten und bis heute eine Sonderstellung ein. Die leichte technische Durchführbarkeit, die geringe Letalität, die kurze Rekonvaleszenz und die niedrige Frequenz postoperativer Komplikationen ließen die Choledochoduodenostomie als das Verfahren der Wahl zur Behandlung von Gallenabflußstörungen im distalen Choledochus und an der Papilla VATERI erscheinen.

Aus diesen Gründen fand die erstmals 1888 von RIEDEL erfolgreich durchgeführte und seit SASSE (1912) propagierte Choledochoduodenostomie zahlreiche Anhänger (JURASZ, FLÖRCKEN, FINSTERER, BERNHARD, RATHCKE, HESS und viele andere). SASSE und FLÖRCKEN postulierten die Choledochoduodenostomie als systematischen Abschluß jeder Choledochotomie, als Ersatz für die T-Drainage nach KEHR.

Es erschien einleuchtend, die Choledochoduodenostomie zur Verhütung eines Steinrezidivs 'prophylaktisch' anzulegen, denn sie verhinderte, sofern die Anastomose offen blieb, mit großer Sicherheit eine neue Stauung in den ableitenden Gallenwegen, selbst wenn ein inkarzerierter Papillenstein

oder eine Papillenstenose zurückblieben, denn übersehene oder operativ nicht faßbare Konkremente konnten ja über die Anastomose spontan abgehen. Sie erschien ferner berechtigt, wenn die Situation an der Papille nicht exakt zu klären war.

Bereits frühzeitig wurde auch auf die Gefahr einer sich im Anschluß an eine Choledochoduodenostomie entwickelnde Cholangitis hingewiesen, welche ursächlich im Zusammenhang mit dem duodenobiliären Reflux, mit einer engen oder geschrumpften Anastomose, sowie mit dem retroduodenalen Blindsack diskutiert wurde. Der duodenobiliäre Reflux, welcher ja aus einer derartigen Anastomose resultiert, galt als Beweis einer gut funktionierenden Choledochoduodenostomie. Der narbigen Anastomosenschrumpfung versuchte man durch eine ausreichende primäre Weite der Choledochoduodenostomie zu begegnen, dem retroduodenalen Blindsack durch möglichst tiefes Anlegen der Anastomose. Die Vorteile der Choledochoduodenostomie erschienen somit so evident, daß zu einer Einschränkung der Indikationen zu diesem Verfahren kein Anlaß bestand.

Erst in neuerer Zeit mehren sich die Stimmen, welche die Indikationen zur Choledochoduodenostomie eingeschränkt wissen wollen bzw. vor ihrer Anwendung warnen, ganz besonders im Hinblick auf die Gefährdung der Patienten durch die aszendierende Cholangitis: FRITSCH, NASSR-ESFAHANI, FICHTNER, KRAUSS, KERN, OVERBECK, SCHWICK, KLÖSS, LANDGRAF, FUCHSIG, AMGWERD, HESS, BERGER, ALNOR, WEHRLE, ROESNER, SPOHN, MÜLLER-KLUGE, BÖHMIG, LECHNER, FACKERT, VOELKEL, STILLER, EISENREICH, ZITTEL, SCHAUDIG, LICHTENAUER, TREPTOW u.a.

Aufgabe der vorliegenden Arbeit soll es daher sein, die Ursachen der in der Zeit vom 1.1.1964 bis 31.12.1973 in der Chirurgischen Universitätsklinik der Johannes Gutenberg-Universität Mainz durchgeführten Sekundäreingriffe nach Choledochoduodenostomie, zumeist Aufhebungen dieser Anastomose, aufzuzeigen, sowie deren Klinik und Problematik zusammenfassend darzustellen, um in der abschließenden Diskussion zur Indikation der Choledochoduodenostomie kritisch Stellung zu nehmen.

II. GESCHICHTLICHER ÜBERBLICK

V. NUSSBAUM wies im Jahre 1870 auf die Möglichkeit hin, die Gallenblase durch eine Anastomose mit dem Darm zu verbinden und somit den Ductus choledochus und die Papilla VATERI zu umgehen.

V. WINNIWARTER hat im Jahre 1881 die erste Operation dieser Art erfolgreich durchgeführt. Es handelte sich dabei um eine Cholecystojejunostomie.

LANGENBUCH, der als Begründer der modernen Gallenchirurgie gilt, teilte 1884 mit: "Andererseits wäre auch die Anlegung einer künstlichen Communication zwischen dem ektatischen Choledochus und dem Duodenum nach Eröffnung und hinterheriger Schließung dieser Organe zu planen" (53).

RIEDEL führte die Choledochoduodenostomie 1888 als Palliativeingriff bei einer 40-jährigen Patientin mit inoperablem Pankreaskopfkarzinom durch. Er entschied sich damals für die supraduodenale Möglichkeit, eine Choledochoduodenostomie anzulegen. Die Patientin verstarb jedoch wenige Stunden nach der Operation.

SPRENGEL berichtete 1891 "Über einen Fall von Exstirpation der Gallenblase mit Anlegung einer Communication zwischen Ductus choledochus und Duodenum" (83). Es handelte sich um eine 40-jährige Patientin, die diesen Eingriff gut überstand. SPRENGEL nannte dieses Verfahren 'Choledochoduodenostomie' und meinte, man sollte über diesen Ausdruck nicht erschrecken.

SASSE hat 1912 die Choledochoduodenostomie sehr empfohlen. Als absolute Indikationen für dieses Verfahren nannte er

den "Verschluß der abführenden Gallengänge durch Tumor, Stein, Narbe oder dergl., oder aber eine Continuitätstrennung des Choledochus bzw. Hepaticus, die nicht wieder zu repariren" (76) sei. Relative Indikationen waren für ihn besonders die rezidivierende Cholangitis cum et sine concremento und die entzündliche Stenose der Papille. SASSE empfahl damals, vor einer Choledochoduodenostomie stets die Gallenblase zu entfernen, um durch eine kontinuierliche Spülung mit Gallensekret die Anastomose offen zu halten.

JURASZ (1923) bezeichnete sich als 'absoluten Anhänger der Methode'. Er berichtete über 35 Choledochoduodenostomien mit sehr guten Dauererfolgen. In keinem Fall seien Nachbeschwerden aufgetreten bzw. eine Nachoperation erforderlich gewesen.

Seit SASSE wurde die Choledochoduodenostomie zur Behandlung von Gallenabflußstörungen im distalen Choledochus und an der Papille sowie zur Behandlung des Steinrezidivs bevorzugt durchgeführt.

Es sind in neuerer Zeit Versuche gemacht worden, die extrahepatischen Gallenwege durch auto-, homoio- oder alloplastische Transplantate zu ersetzen, um somit eine Alternative zu den bisher üblichen biliodigestiven Anastomosen zu haben. Es ist bislang ausschließlich bei Experimenten geblieben, die keinen Dauererfolg zeigten. Die Suche nach einem geeigneten Material für derartige Transplantate hält an.

III. ANATOMIE UND PHYSIOLOGIE DER ABLEITENDEN GALLENWEGE

Aus dem Leberhilus, Porta hepatis, führen zwei größere Gallengänge, Ductus hepaticus dexter et sinister, die sich bald zum Ductus hepaticus communis vereinigen. Ductus hepaticus communis und Ductus cysticus bilden den Gallengang, Ductus choledochus. Der 7 cm lange, gänsekieldicke Ductus choledochus liegt im freien Rande des Lig. hepatoduodenale des kleinen Netzes, neben Pfortader und A. hepatica, unterkreuzt die Pars superior duodeni, gelangt an die Rückfläche des Pankreaskopfes und mündet, mit dem Pankreasgang, Ductus pancreaticus (WIRSUNGI), vereinigt auf der Papilla duodeni major (VATERI). Die Vereinigung der beiden Gänge zeigt starke Varianten. Beide Gänge können in einer gemeinsamen Erweiterung, Ampulla hepatopancreatica, münden, die sich als Papille in das Duodenum vorstülpt. Beide Gänge können sich ohne Ampulle kurz vor der Einmündung vereinigen. Die Gänge können nebeneinander in das Duodenum münden oder sich zu einem gemeinsamen Endstück vereinigen, welches ohne Ampulle einmündet.

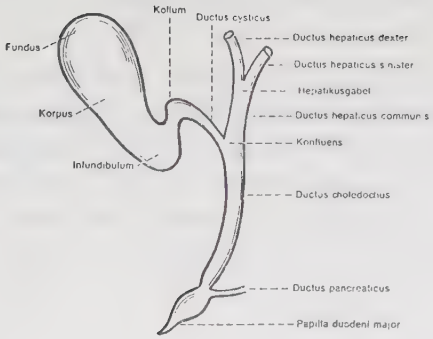

Abb. 1: Schematische Darstellung der extrahepatischen Gallenwege

Ein Sphinktersystem aus der Duodenalmuskulatur, Sphincter ampullae hepatopancreaticae (Sphincter ODDI), und ein starkes Venenpolster in der Umgebung der Papille regeln den Einstrom der Galle in den Zwölffingerdarm.

Die Gallenblase, Vesica fellea, liegt an der Facies visceralis der Leber im Nebenschluß der Gallenwege. Sie ist ein birnförmiger Sack von ca. 10 cm Länge und kann 30 bis 50 ccm Flüssigkeit aufnehmen. An der Gallenblase unterscheidet man Fundus, Corpus und Collum. Aus dem letzteren führt der Ductus cysticus in den Ductus choledochus. Der Fundus überragt den ventralen Leberrand und liegt an der Spitze der

9. Rippe. Im Collum bildet die Schleimhaut eine spiralige Falte, die Plica spiralis (HEISTER'sche Klappe).

Die Galle stellt das exokrine Sekret der Leberzellen dar. Ihre Hauptbestandteile sind die Gallensäuren, die Gallenfarbstoffe und das Cholesterin. Die Sekretion der Galle erfolgt kontinuierlich, ihre Reaktion ist alkalisch. Das Sekretionsvolumen beträgt 600 bis 800 ml/die. Die Sekretion ist eine Funktion von der Durchblutungsgröße der Leber und wird stimuliert durch den N. vagus, durch das Sekretin und durch die Konzentration der Gallensalze im Blut. Pankreocymin-Cholecystokinin führt zu einer Kontraktion und Entleerung der Gallenblase sowie zu einer Erschlaffung des Sphincter ODDI. Der tonusmindernde Nerv ist der N. splanchnicus.

Die Gallenblase dient als Reservoir für die Galle in der interdigestiven Phase. Ihre Schleimhaut besitzt die Fähigkeit, der ankommenden Lebergalle Wasser und zahlreiche Elektrolyte zu entziehen und andere Bestandteile des Leberzellprimärsekretes, besonders Bilirubin, Cholesterin und Gallensalze auf das 5- bis 10-fache zu konzentrieren.

Die Bedeutung der Galle für die Verdauung und den Vitamin- und Mineralhaushalt beruht auf der Anwesenheit der Gallensäuren: diese emulgieren durch eine Erniedrigung der Oberflächenspannung die Fette und schaffen damit die Voraussetzung für die Wirkung der intestinalen Lipasen, wodurch die Fette und die fettlöslichen Substanzen resorbiert werden können.

Über 90 % der Gesamtgallensäuren werden im unteren Ileum rückresorbiert (enterohepatischer Kreislauf). Diese Rezir-

kulation findet bis zur endgültigen Ausscheidung mit den Faeces bis zu 18-mal statt. Dadurch kann die tägliche Neusynthese von Gallensäuren relativ klein gehalten werden.

Bei oraler Fettzufuhr entleert sich die Gallenblase innerhalb einer Stunde fast vollständig. Andere stark cholagene Substanzen sind Eigelb, Magnesiumsulfat, Natriumsulfat und Natriumchlorid, ferner die Gallensäuren selbst, welche nach der Rückresorption ihre eigene Ausscheidung wieder anregen.

IV. INDIKATIONEN ZUR CHOLEDOCHODUODENOSTOMIE

Seit SASSE (1912) wurde die Choledochoduodenostomie zur Behandlung von Gallenabflußstörungen im distalen Choledochus und an der Papilla VATERI sowie zur Verhütung des Steinrezidivs bevorzugt durchgeführt.

In den letzten Jahren hat sich um die Indikation zur Choledochoduodenostomie eine sehr lebhafte Diskussion ergeben.

HESS gibt 1961 folgende Indikationen zur Choledochoduodenostomie an: stenosierende Papillitis, mit Ausnahme der primär stenosierenden Papillitis, wenn die Gallenblase erhalten werden soll, und der stenosierenden Papillitis, welche mit chronischer Pankreatitis kombiniert ist. Ferner: bei nicht entfernbarem intrahepatischen Stein, bei röhrenförmiger Stenose des retropankreatischen Choledochus infolge chronischer Pankreatitis und gegebenenfalls als Korrektureingriff bei akzidenteller Choledochusligatur. Bei Papillenkarzinom und Pankreaskopfkarzinom zieht er die Choledochojejunostomie vor, weil die Choledochoduodenostomie rasch vom Tumor erreicht und verschlossen wird.

FRITSCH (1963) schränkt die Indikation zur Choledochoduodenostomie zugunsten der transduodenalen Papillotomie ein.

NASSR-ESFAHANI und FICHTNER (1964) befürworten die Choledochoduodenostomie bei "Patienten in höherem Lebensalter, bei Tumoren im Bereich der extrahepatischen Gallenwege, bei erweitertem Choledochus über 3 cm Durchmesser, bei fortgeschrittener Papillitis stenosans mit starken entzündlichen

Veränderungen der Hauptgallenwege und Leberparenchymschäden" (65) Sie warnen vor einer kritiklosen Anwendung der Choledochoduodenostomie besonders bei jüngeren Patienten wegen der Gefahr der narbigen Schrumpfung der Anastomose.

BERGER, ALNOR und WEHRLE (1965) sind der Ansicht, daß die Choledochoduodenostomie als Umgehungsanastomose "keine befriedigende Lösung" (5) darstelle. Sie ziehen die transduodenale Papillotomie vor.

OVERBECK, KERN und SCHWICK (1965) beschränken die Indikation zur Choledochoduodenostomie auf die lange, röhrenförmige Stenose des distalen Choledochus, wenn diese durch eine Papillotomie nicht beseitigt werden kann.

RATHCKE (1965) zur Choledochoduodenostomie: "... weil wir heute bei der Kombination von intraoperativer Cholangiographie und Choledochoskopie eine so weitgehende Sicherheit bezüglich Steinfreiheit des Gallengangs besitzen, daß wir der Anastomose kaum noch bedürfen. Wir führen die Anastomose trotz unserer guten Erfahrungen nur noch selten aus. ... Wir wenden sie beim Gallensteinleiden nur noch dann an, wenn wir trotz aller Maßnahmen noch Sorge haben müssen, daß nicht alle Steine in den höheren Gallengangsabschnitten erfaßt werden konnten. Dieser Situation sehen wir uns heute aber nur selten gegenüber" (71).

AMGWERD (1967) empfiehlt, bei der gutartigen Papillenstenose der Papillotomie den Vorzug gegenüber der Choledochoduodenostomie zu geben, "die wir bei gutartigen Leiden nur noch bei sehr betagten Leuten anwenden"(23).

FEHR (1967) stellt die Indikation zur Choledochoduodenostomie "in erster Linie bei Hepaticussteinen, die nicht entfernt werden können, oder bei Rezidiven nach Papillotomie" (23).

HESS betont 1968, daß die Therapie der Papillenstenose in einer transduodenalen Sphinkterotomie, "gelegentlich auch in einer Choledochoduodenostomie" bestehe (41). Bei einer röhrenförmigen Stenose des retropankreatischen Choledochus erscheint ihm die Choledochoduodenostomie nach wie vor gerechtfertigt zu sein.

SPOHN und MÜLLER-KLUGE (1969) raten zur Choledochoduodenostomie "nur bei irreversiblen Hindernissen wie Strikturen im distalen Choledochus" (82)

MALLET-GUY (1969) gibt die Choledochoduodenostomie zur Behandlung der Sklerose des Sphincter ODDI an, wenn diese eine Erweiterung des Choledochus zur Folge hat. Ferner zur Behandlung des Postcholecystektomiesyndroms.

STILLER und EISENREICH äußern 1969: "Wir haben unser positives Votum und Bekenntnis zur erweiterten Choledochoduodenostomie zur Behandlung von Galle- und Pankreassaftabflußstörungen und ihren Komplikationen auch als Sekundäreingriff zunächst nur zögernd, dann aber mit offenem Herzen in den letzten Jahren revidiert. Der Mut dazu hat uns nicht gefehlt. Wir wurden reichlich entschädigt durch die besseren therapeutischen Ergebnisse bei der Wahl anderer, adäquater, die pathogenetischen Ursachen beseitigender Maßnahmen, um dadurch Wiederholungseingriffe weitgehend ausschalten zu können" (84). Transduodenale Maßnahmen am Sphincter ODDI erscheinen ihnen geeigneter. Beide Autoren warnen auch ganz besonders davor, die Choledochoduodenostomie als sekundäre Maßnahme nach vorangegangener Gallenoperation durchzuführen.

BÖHMIG (1969) fordert, daß die Choledochoduodenostomie als Umgehungsanastomose bei gutartigen papillären Abflußhindernissen nicht oder sehr eingeschränkt bei Alterspatienten

oder bei Patienten in sehr schlechtem Allgemeinzustand zur Anwendung kommen sollte. Gutartige Papillenstenosen und der eingeklemmte Papillenstein seien absolute Indikationen zur transduodenalen Sphinkterotomie.

Bei FACKERT und VOELKEL (1969) steht als Abschluß einer Choledochusrevision die T-Drainage im Vordergrund. Die Choledochoduodenostomie wird von ihnen nur noch bei entzündlichen Stenosen der Papille, bei nicht entfernbaren Konkrementen und als Palliativoperation bei inoperablen Tumoren durchgeführt.

Eine sehr seltene Indikation zur Choledochoduodenostomie wird von MADDEN (1970) beschrieben: gutartiger Polyp im Choledochus in Verbindung mit einer Papillenstenose. Zur Choledochoduodenostomie selbst schreibt er: "Choledochoduodenostomy is recommended as an operation of practical clinical value in the treatment of benign obstructive lesions of the lower part of the common duct. Furthermore, the objections to its use have not been substantiated in scientific fact" (59).

STUART und HOERR (1972) berichten: "It is our conclusion, therefore, that side to side choledochoduodenostomy is preferable to transduodenal sphincterotomy, when a choice between them exists" (86).

KÜMMERLE (1972) sieht das wesentliche Indikationsgebiet für die Choledochoduodenostomie in den langen Röhrenstenosen des distalen Choledochus. Als Abschluß einer Choledochotomie steht bei ihm der Primärverschluß im Vordergrund.

Die Literatur über die Choledochoduodenostomie ist bis heu-

te fast unüberschaubar angewachsen. So können wir mit diesen Literaturzitaten keineswegs Anspruch auf Vollständigkeit erheben. Es sollte jedoch gezeigt werden, wie unterschiedlich die Indikationen zur Choledochoduodenostomie in den letzten Jahren beurteilt worden sind.

Die Diskussion um die Indikation zur Choledochoduodenostomie ist noch nicht abgeschlossen. Neue chirurgische Verfahren und operative Techniken jedoch werden ihre Indikation eher noch weiter einengen als erweitern.

V. METHODEN UND OPERATIVE TECHNIKEN DER CHOLEDOCHODUODENOSTOMIE

Wir kennen die Choledochoduodenostomie als retroduodenale, transduodenale und supraduodenale Anastomose.

Bei der retroduodenalen Choledochoduodenostomie nach JURASZ wird der retroduodenale Choledochus freipräpariert und mit der Hinterwand des Duodenum, dicht über dem Pankreas, anastomosiert. Diese Anastomose wird nur noch sehr selten durchgeführt. Dem Vorteil der Kürze des ausgeschalteten Choledochusabschnittes steht bei dieser Anastomose die nicht unerhebliche Gefahr der Blutung bei Ablösung des Duodenum gegenüber. RATHCKE bezeichnete diese Methode als "entbehrlich" (70).

Auch die transduodenale Choledochoduodenostomie nach KOCHER hat sich nicht durchsetzen können. Erhebliche technische Schwierigkeiten verbunden mit der Gefahr einer unkontrollierbaren Pankreasverletzung mit Blutung und anschließender Pankreatitis mußten hierbei in Kauf genommen werden.

Die supraduodenale Choledochoduodenostomie wurde bereits 1888 von RIEDEL durchgeführt und seit SASSE (1912) zur Behandlung von Gallenabflußstörungen im distalen Choledochus und an der Papilla VATERI sowie zur Verhütung des Steinrezidivs bevorzugt durchgeführt. RATHCKE beschreibt die Operationstechnik der supraduodenalen Choledochoduodenostomie wie folgt: "Ein ausgiebiger, bis an das Duodenum herangeführter Längsschnitt im Choledochus wird mit einem ausreichend großen Querschnitt im Duodenum vereinigt. Die am Duodenum von außen nach innen, am Choledochus von innen nach

außen geführten Seidenfäden werden zunächst nicht geknüpft. Dadurch können die Nähte bei sehr guter Übersicht gelegt werden. Zur übersichtlichen Trennung mit verschiedenen Klemmen versehen werden sie zu je drei mit einem Tuch bedeckt. Ist die Nahtreihe auf der einen Seite der Anastomose fertig, werden die auch weiterhin ungeknüpften Fäden mit einem kleinen Haken beiseitegehalten. Es folgt die Nahtreihe auf der anderen Seite. Wenn alle Nähte liegen, wird mit dem Knüpfen der ersten Naht begonnen. Sämtliche Knoten kommen nach außen und Schleimhaut auf Schleimhaut zu liegen. Wir nähen nur einschichtig. Einen ins Gewicht fallenden Nachteil haben wir von dieser einschichtigen Naht bis jetzt nicht gesehen. ... Selbstverständlich soll stets durch eine saubere Nahttechnik eine fistellose Heilung angestrebt werden. Zur Vermeidung einer Nahtinsuffizienz ist stets darauf zu achten, daß die unbedingt notwendige Drainage der Bauchhöhle einwandfrei seitlich von der Anastomose zu liegen kommt und nicht etwa auf sie drückt" (70). RATHCKE warnt vor einer zusätzlichen Übernähung und Deckung mit Serosa, weil dadurch die Anastomose in ihrer Weite eingeengt werden könnte.

Die Vereinigung von Choledochus und Duodenum kann durch die laterolaterale oder durch die terminolaterale Choledochoduo-

Bei der laterolateralen Choledochoduodenostomie, der Choledochoduodenostomie im engeren Sinne, wird der Chol[illegible] vertikal, bei entsprechendem Durchmesser auch quer, eröffnet und mit dem längs oder quer inzidierten Duodenum Seit-zu-Seit verbunden. Die operativen Möglichkeiten der Schnittführun[illegible]

laterale Choledochoduodenostomie ist technisch leicht durchzuführen, da sie in den meisten Fällen am erweiterten Choledochus stattfindet. HESS schreibt hierzu 1961: "Ihre Mortalität ist gering, die Rekonvaleszenz kurz, da keine Gallenverluste nach außen bestehen, die postoperativen Komplikationen selten schwerwiegend. ... Die Anastomose gibt eine sehr gute Sicherheit gegen Kolikrezidive im Fall vergessener Steine, übersehener Papillitiden. Mit einer funktionierenden Choledochoduodenostomie kann man keine Kolik mehr haben, denn es gibt keine Drucksteigerung im Choledochus mehr" (38). Ihr Nachteil ist der retroduodenale Blindsack.

Bei der terminolateralen Choledochoduodenostomie (Abb. 2 b), auch choledochoduodenale Implantation genannt, wird der Choledochus End-zu-Seit in das Duodenum implantiert, wobei der Choledochus quer durchtrennt wird. Vorteil dieser Methode ist die Vermeidung des retroduodenalen Blindsackes. Durch die Enge der Anastomose verbunden mit der möglichen postoperativen narbigen Schrumpfung jedoch besteht die nicht unerhebliche Gefahr der sekundären Cholostase und Cholangitis.

Um den Nahrungsreflux in den Choledochus zu verhindern und eine hierdurch entstehende aszendierende Infektion von vornherein zu unterbinden, schlugen CHAMPEAU, MALLET-GUY und HESS vor, die terminolaterale Choledochoduodenostomie mit einer Magenresektion nach BILLROTH II zu verbinden, um somit das Duodenum aus der Nahrungspassage auszuschalten. HESS fragt aber in diesem Zusammenhang: "... ob die Nachteile einer laterolateralen Verbindung wirklich so groß seien, um ein solch eingreifendes Prozedere zu rechtfertigen und ob der gleiche Zweck sich nicht mit einer Choledochojejunostomie besser erreichen lasse, als mit der Opferung von zwei Drittel des Magens" (38).

Sehr wichtig ist sowohl bei der laterolateralen als ganz besonders auch bei der terminolateralen Choledochoduodenostomie eine genügende primäre Weite der Anastomose, da mit einer postoperativen narbigen Schrumpfung von etwa einem Drittel des Durchmessers der Anastomose gerechnet werden muß. Insofern verbietet sich die terminolaterale Choledochoduodenostomie bei engem Choledochus von selbst.

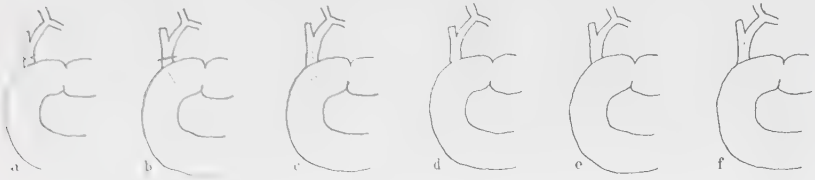

Abb. 2: Darstellung der operativen Möglichkeiten der Schnittführung bei der Choledochoduodenostomie

a. Choledochoduodenostomia supraduodenalis nach RIEDEL. Der Choledochus ist quer, das Duodenum längs inzidiert.
b. Der Choledochus ist quer durchtrennt, das Duodenum quer gespalten.
c. Der Choledochus und das Duodenum sind in Längsrichtung eröffnet.
d. Der Choledochus ist längs, das Duodenum quer inzidiert.
e. Der Choledochus ist längs, das Duodenum zipfelförmig eröffnet.
f. Passagegerechte postbulbäre supraduodenale Choledochoduodenostomie nach ROESNER: der Choledochus ist in Längsrichtung, das Duodenum in der Pars descendens ebenfalls längs gespalten.

Die Choledochoduodenostomie senkt den Druck im extrahepatischen Gallengangssystem auf Null. Die Gallenblase verliert ihre Funktion als Speicherorgan und unterliegt Schrumpfungsvorgängen. Um sie nicht zu einem stagnierenden Divertikel und somit zu einem chronischen Infektionsherd werden zu lassen, muß sie exstirpiert werden.

Das Spektrum an möglicher intraoperativer Diagnostik ist heute sehr weit. Erwähnt seien hier in erster Linie die intraoperative Cholangiographie (MIRIZZI), die wir heute mit Hilfe des Fernsehbildverstärkers durchführen, ferner die Radiomanometrie (CAROLI), bei welcher neben der intraoperativen Cholangiographie die Bestimmung des Residualdruckes im Hauptgallengang sowie des Passagedruckes der Papille erfolgt, nicht zuletzt die Cholangioskopie (WILDEGANS). Eine routinemäßige Anwendung dieser drei Verfahren sollte heute intraoperativ eine Selbstverständlichkeit sein (KRAUSS, KERN, OVERBECK, SCHWICK, WEITZ, MESTER, HESS, KOURIAS, SPOHN, MÜLLER-KLUGE, PACKERT, VOELKEL, DALICHAU, UNGEHEUER, ELSNER, WOLF u.a.). Daneben können ferner Gallenwegskinematographie und Debitmetrie eingesetzt werden.
Seit wenigen Jahren ist es möglich, mit Hilfe eines vollflexiblen Fiberendoskops biliodigestive Anastomosen direkt zu inspizieren, sowie die selektive retrograde Darstellung der ableitenden Gallenwege und des Pankreasganges durchzuführen (endoskopisch-radiologische Cholangio-Pankreatikographie - ERCP). Ferner kann mit dieser Methode bereits präoperativ durch eine Biopsie Material für eine zytologische Untersuchung gewonnen werden. Unnötige Probelaparatomien können dadurch vermieden werden. Inwieweit dieses Ver-

fahren in der präoperativen Routinediagnostik bei der Anlage von biliodigestiven Anastomosen und bei deren Funktionskontrolle Anwendung finden wird, bleibt abzuwarten.

Es leuchtet ein, daß eine derartige Fülle von möglicher intraoperativer Diagnostik dazu beigetragen hat, die Anzahl der Sekundäreingriffe in der gesamten Gallenchirurgie zu senken. Wenngleich auch das eine oder andere Verfahren in seiner Fehlerbreite von verschiedenen Autoren unterschiedlich beurteilt wird, geben doch die einzelnen Methoden besonders in Kombination miteinander eine relativ große Sicherheit.

DEYHLE und Mitarbeiter berichten 1973 über einen Patienten, bei dem mit dem Fiberduodenoskop ambulant ein Choledochuskonkrement von 8 mm Durchmesser durch die Papilla VATERI entfernt werden konnte, und über einen zweiten Fall, bei welchem die Entfernung eines 3 cm langen Choledochuskonkrementes mit einem Durchmesser von 1 cm durch eine bestehende Choledochoduodenostomie gelang. Sie zeigten damit, daß die fiberendoskopische Therapie von Choledochuskonkrementen, auch durch eine Choledochoduodenostomie, grundsätzlich mög-

VI. KOMPLIKATIONEN NACH EINER CHOLEDOCHODUODENOSTOMIE - URSACHEN FÜR DEN SEKUNDÄREINGRIFF

"Eine stetige Zunahme chirurgischer Interventionen wegen Erkrankungen der Gallenblase und der Gallenwege war im letzten Jahrzehnt zu beobachten. ... So stieg die Morbidität in Westeuropa, Skandinavien und Nordamerika von etwa 10 % auf nahezu 25 %" (89).

Mit der Zunahme aller Operationen an Gallenblase und Gallenwegen haben sich zwangsläufig auch die Anzahl der Sekundäreingriffe in diesem Bereich erhöht. Durch eine kontinuierliche Verbesserung der Operationsresultate, durch konsequente Ausschöpfung aller intraoperativen diagnostischen Möglichkeiten, durch eine entsprechende prä- und postoperative Versorgung der Patienten und durch eine frühzeitige Indikation des Eingriffes ist es andererseits weitgehend gelungen, die Frequenz der notwendigen Nachoperationen auf ein Minimum zu reduzieren.

In der Literatur sind die Angaben über die Frequenz der Sekundäreingriffe bezogen auf die Operationen an Gallenblase und Gallenwegen sehr unterschiedlich (Tabelle 1).

Tabelle 1: Literaturangaben über die Häufigkeit von Sekundäreingriffen nach Gallenoperationen

Autoren	Jahr	Anzahl der Sekundäreingriffe in %
BERGER ALNOR WEHRLE	1965	7
OVERBECK KERN SCHWICK	1965	4,31
WEITZ	1965	4,5
KOURIAS	1966	4,4
SCHRIEFERS BRAUN	1967	0,9
BAUMANN	1969	8,5
DALICHAU	196[illegible]	1,2
BISNER WOLF	1970	3 - 5
[illegible] BRANDT	1973	1,1

Tabelle 2: Literaturangaben über die Letalität bei Sekundäreingriffen nach Gallenoperationen

Autoren	Jahr	Letalität in %
RATHCKE	195[illegible]	8
FRITSCH FUCHSIG	1965	4,5
OVERBECK KERN SCHWICK	1965	6,8
HESS	1968	4,4
BAUMANN	1969	5,01
STILLER EISENREICH	1969	[illegible]
WOLF ELSNER	1970	[illegible],1
UNGEHEUER BRANDT	1973	[illegible]

Tabelle 3: Literaturangaben über die Letalität sowie über die Häufigkeit der Cholangitis nach Choledochoduodenostomie

Autoren	Jahr	Anzahl der Choledocho-duodenostomien	Letalität in %	Cholangitis in %
BERNHARD	1940	89	5,6	
RATHCKE	1956	279	2,5	
FRANKE HOFMANN	19[illegible]1	399	4,5	
HESS	1961	123	2,4	
FRITSCH	1963	200	5	
BARNER	1966	24	0	4,1
DEGENSHEIN HURWITZ	19[illegible]7	12	5,3	0
[illegible] KUNDERT MORIER-GE[illegible]D	19[illegible]	116	[illegible]	0
[illegible]	19[illegible]7		5	
KECLIK	19[illegible]	[illegible]		9,2
ROESNER	19[illegible]	1[illegible]4	[illegible],[illegible]	
[illegible] SCHAUDIG	19[illegible]	[illegible]4		53
FACKERT VOELKEL	[illegible]	13[illegible]	4,5	
KOTTLORS	[illegible]	[illegible]		20,7
SPOHN MÜLLER-KLUGE	[illegible]	[illegible]	[illegible],[illegible]*	
STILLER [illegible]	[illegible]	[illegible]	[illegible],[illegible]**	
LICHTENAUER TREPTOW	[illegible]	[illegible]	[illegible],[illegible]	
MADDEN	[illegible]	[illegible]	[illegible]	[illegible]
THOMAS	[illegible]	[illegible]	[illegible]	
[illegible]	[illegible]	[illegible]	[illegible]	

* [illegible]

** [illegible]

Tabelle 4: Zusammenstellung der Häufigkeit von Sekundäreingriffen und Komplikationen nach Choledochoduodenostomie aus der Literatur und aus den eigenen Untersuchungen

Autoren	Jahr	Anzahl der Choledochoduodenostomien	Sekundäreingriffe %	Komplikationen %
RATHCKE	1956	380	1,8	
		281*	0,7	
HAFNER	1959	38		5,7
KECLIK	1968	65	10,0	
ZITTEL SCHAUDIG	1968	34	44,1	
MALLET-GUY	1969		4,0	
STILLER EISENREICH	1969	157	8,3	
LICHTENAUER TREPTOW	1970	52		7,7
MADDEN	1970	100		20,5
Eigene Untersuchungen	1973	24	(12,5)**	

* nur bei primär angelegten Choledochoduodenostomien

** Beobachtungszahl < 30

Literaturangaben über die Letalität bei Sekundäreingriffen bezogen auf die Operationen an Gallenblase und Gallenwegen sind aus Tabelle 2 ersichtlich.

Genaue Angaben über die Letalität bei Sekundäreingriffen nach Choledochoduodenostomie fehlen in der Literatur. Diese liegt aber mit Sicherheit höher als die Letalität nach

Choledochoduodenostomie. Eine vergleichende Zusammenstellung über die Letalität nach Choledochoduodenostomie gibt Tabelle 3. Auf die Schwierigkeiten in der vergleichenden Beurteilung von Sterblichkeitszahlen hat schon RATHCKE hingewiesen. Und es ist sicher, daß Letalitätsangaben ohne Hinweise auf die Altersverteilung oder Schwere des Krankheitsbildes und z.T. ohne die Angabe, ob Tumorfälle in diese Statistik eingeschlossen sind oder nicht, oder ob Todesfälle nach der klinischen Entlassung miterfaßt wurden, einer recht kritischen Beurteilung bedürfen.

Die unmittelbaren Todesursachen nach einer Choledochoduodenostomie sowie auch bei einer Sekundäroperation nach Choledochoduodenostomie lassen sich in solche biliärer und extrabiliärer Genese differenzieren. Zur ersten Gruppe gehören hauptsächlich das Coma hepaticum und die Cholangitis. Daneben stehen gallige Peritonitis als Folge einer Nahtinsuffizienz, Pankreas- und Duodenalfistel, subphrenischer und subhepatischer Abszeß, Pankreatitis, Blutung und Wundinfektion mit anschließender Sepsis im Vordergrund. Die häufigsten Todesursachen sind jedoch diejenigen extrabiliären Ursprungs: kardiovaskuläre, pulmonale und renale. Dies leuchtet ein, wenn man bedenkt, daß zur Choledochoduodenostomie ein zunehmend größerer Anteil an Alterspatienten gelangt. Und wenn sich diese Patienten einer erneuten Gallenwegsrevision unterziehen müssen, ist die Ausgangssituation in Anbetracht des Grundleidens, des vorangeschrittenen Alters und des häufiger notwendigen größeren Eingriffes mit entsprechend hoher, besonders kardiovaskulär und pulmonal bedingter Komplikationsrate weitaus kritischer als beim Primäreingriff.

Aus Tabelle 4 wird die Frequenz von Sekundäreingriffen sowie die Komplikationshäufigkeit nach Choledochoduodenostomie ersichtlich.

Bei Anlegung einer Choledochoduodenostomie ergibt sich zwangsläufig ein Verzicht auf die Ventilfunktion des Sphincter ODDI. Druckregulierung des Sphinkters und Speicherfunktion der Gallenblase entfallen. Die Galle erreicht in einem kontinuierlichen Fluß oberhalb des Sphinkters das Duodenum. Die Druckverhältnisse zwischen ableitenden Gallenwegen und Dünndarm sind weitgehend ausgeglichen. Choledochus und Duodenum verhalten sich wie zwei miteinander kommunizierende Röhren, so daß sich bei Druckerhöhung im Duodenum ein Reflux von mehr oder weniger infektiösem Darminhalt in die Gallenwege ergibt.

Die Frage einer aus diesem duodenobiliären Reflux resultierenden Cholangitis ist in der Literatur ausführlich behandelt worden (siehe auch Tabelle 3!).

BERNHARD schreibt 1940: "Es ist daher unberechtigt und falsch und hemmt den Fortschritt, wenn man wegen der Gefahr einer Cholangitis die Anzeigestellung für die Choledochoduodenostomie zu sehr einengt" (9).

RATHCKE äußert 1956: "Der Übertritt von Duodenalinhalt in die Gallengänge, welcher im Röntgenbild so eindrucksvoll in Erscheinung tritt, birgt auch nach jahrzehntelangem Bestehen der Choledochoduodenostomie im allgemeinen keine Cholangitis-Gefahr in sich" (70)

"Trotzdem", so berichtet HESS (1961), "ist dieser Reflux nicht ohne weiteres mit Cholangitis gleichzusetzen. Die Erfahrung zeigt, daß eine Infektion so lange nicht 'angeht', als ein kontinuierlicher Gallenfluß darmwärts besteht. Diese ununterbrochene Spülung reinigt die Gallenwege immer wieder neu. ... Wo sich dagegen eine Stauung der Galle einstellt, in der Regel durch Schrumpfung der Anastomose, breitet sich die Infektion in dem stagnierenden Gallensee

sofort aus. Infektion ohne Gallenstagnation genügt zur Ausbildung einer Cholangitis ebensowenig wie Gallestauung ohne Eintrittspforte infektiösen Materials. ... Postoperative Cholangitis ist also nicht der Anastomose als solcher eigen, sondern ihrer mangelnden Durchgängigkeit" (38). Den duodenobiliären Reflux nimmt er zum Beweis einer gut funktionierenden Anastomose.

MADDEN, GRUWEZ und TAN (1965) hatten unter 1350 Choledochoduodenostomien nur zwei Cholangitiden.

BARNER (1966) betont, daß der Reflux von Duodenalinhalt in die ableitenden Gallenwege keine Cholangitis bedingt. Für ihn erscheint es sogar fraglich, ob aus einer bestehenden Stagnation eine Cholangitis resultieren könne.

FISCHER, KUNDERT und MORIER-GENOUD (1967) sahen bei ihren Choledochoduodenostomien keine Cholangitis.

WRIGHT (1968) schreibt: "postoperative cholangitis does not appear to be a common occurence" (96).

BAUMANN (1969) ist derselben Meinung wie HESS (38). Er berichtet darüber hinaus: "Vorhandene Cholangitiden auch schwerster Art heilen durch die Anlegung einer weiten Anastomose zwischen Gallengängen und Duodenum meistens aus" (4).

BÖHMIG, FRITSCH und LECHNER (1969) äußern, "daß beim Menschen der duodenobiliäre Reflux für sich nie oder nur sehr selten die Ursache einer Cholangitis ist" (11).

Nach FARRAR, PAINTER, BETZ und GILLESPIE (1969) sowie THOMAS, NICHOLSON und OWEN (1971) verursacht der duodenobiliäre Reflux allein keine Cholangitis.

MADDEN, CHUN, KANDALAFT und PAREKH haben 1970 tierexperi-

mentell bei 12 Hunden eine Choledochocolostomie angelegt und sahen trotz des Refluxes von Coloninhalt nur bei einem einzigen Tier eine Cholangitis. Aus einer weiteren Versuchsreihe mit 8 Hunden, bei denen eine Cholecystocolostomie durchgeführt wurde, resultierte keine Cholangitis. Aus diesen Tierversuchen und ihren klinischen Nachuntersuchungen bei Patienten mit Zustand nach Choledochoduodenostomie folgern die Autoren: "The complication of 'ascending' cholangitis is caused by obstruction of the anastomosis and not by reflux of duodenal contents. Accordingly, it is a 'descending' and not an 'ascending' infection" (59).

KLÖSS, KERN und LANDGRAF teilen 1965 mit: "Uns scheint, daß der dauernde Reflux von saurem Speisebrei ... bei einem so empfindlichen und reaktionsbereiten Gangsystem nicht gleichgültig sein kann" (47).

ROESNER (1968) beobachtete trotz einer weiten Anastomose teilweise erhebliche Refluxbeschwerden im Sinne einer Cholangitis. Diese Beschwerden ließen sich nicht auf Schrumpfungsprozesse der Anastomose und dadurch bedingte Abflußstörungen des Influxes zurückführen, da sie bereits wenige Wochen postoperativ auftraten. Er forderte, die Choledochoduodenostomie primär weit genug, sowie pylorus- und bulbusfern, in der Pars descendens duodeni anzulegen: passagegerechte postbulbäre supraduodenale Choledochoduodenostomie (Abb. 2 f).

ZITTEL und SCHAUDIG (1968) haben sich eingehend mit dem Problem der Cholangitis nach Choledochoduodenostomie befaßt. Sie fanden ihre klinischen Untersuchungen auch tierexperimentell bestätigt, wenngleich es sich bei diesen Tierversu-

chen um Gallenblasenanastomosen handelte. Von 34 Patienten mit einer Choledochoduodenostomie wiesen 18 eine z.T. durch Leberbiopsie gesicherte Cholangitis auf, 6 Fälle hatten bereits eine Leberzirrhose, 6-mal fand sich eine Stenose der Anastomose, 2-mal eine abszedierende Cholangitis. 15 Patienten mußten wegen der Cholangitis nachoperiert werden. "Bei exakter Nachprüfung ergibt sich, daß etwa jeder 4. Patient mit einer Choledochoduodenostomie früher oder später das klinische Bild einer Cholangitis aufweist. Nach unseren Erfahrungen setzen die klinischen Zeichen derselben nicht vor Ablauf des 2. - 3. Jahres nach Anlegen der biliodigestiven Anastomose ein, und sie tritt mit größerer Wahrscheinlichkeit auf, je länger der Operationstermin zurückliegt" (97). Sie haben diese Cholangitis nach Choledochoduodenostomie autoptisch sichern können. Die Autoren ziehen die Choledochojejunostomie mit Y-Anastomose nach ROUX vor und fordern, die Choledochoduodenostomie bei strengster Indikation, von Palliativoperationen abgesehen, nur anzustreben, wenn gleichzeitig das Duodenum durch eine Magenresektion aus der Nahrungspassage ausgeschaltet wird.

In einer 1969 erschienenen Arbeit teilt ZITTEL mit, daß seiner Ansicht nach Gallengangsreflux gleichbedeutend mit Gallengangsirritation sei, und daß der duodenobiliäre Reflux generell als pathognomonisches Phänomen zu betrachten sei. Patienten, bei denen durch eine Aufhebung einer bestehenden Choledochoduodenostomie normale Gallenwegsverhältnisse wiederhergestellt werden konnten, seien postoperativ beschwerdefrei gewesen, wobei der Rückgang der Cholangitis histologisch gesichert werden konnte.

STILLER und EISENREICH (1969) berichten aufgrund von umfangreichen Nachuntersuchungen, "daß die Kranken nach Choledo-

choduodenostomie nur beschwerdefrei sind bei freiem Abfluß von Galle über die Anastomose und bei unbehinderter Papillenpassage". Und an anderer Stelle: "Konkremente im retroduodenalen Blindsack oder über die Anastomose in die Gallenwege gelangte Speisen fördern die entzündlichen Vorgänge im terminalen Abschnitt des Choledochus mit Übergreifen auf benachbarte Pankreasabschnitte und führen grundsätzlich zu ascendierender Cholangitis, wie histologische Befunde und Probeexcisionen aus der Leber anläßlich von Korrektureingriffen nach Choledochoduodenostomie beweisen" (84).

Eine Cholangitis nach Choledochoduodenostomie kann durch eine Anastomosenschrumpfung entstehen, welche in der Regel innerhalb der ersten zwei bis drei Jahre nach der Operation auftritt und nach HESS (38) in maximal 5 - 10 % der Choledochoduodenostomien einen Mißerfolg verursacht. ZITTEL (1969) fand in über einem Drittel seiner Choledochoduodenostomien einwandfreie Stenosen der Anastomose, die teilweise zu schweren Leberparenchymschäden geführt hatten.

Genügende primäre Weite der Anastomose ist daher bei Anlegung einer Choledochoduodenostomie unbedingte Voraussetzung, um der postoperativen narbigen Schrumpfung vorzubeugen. Diese beträgt nach Literaturangaben etwa 1/3 des Durchmessers der Anastomose bei primär angelegten Choledochoduodenostomien. Bei sekundär angelegten Choledochoduodenostomien ist mit einer noch stärkeren Anastomosenschrumpfung zu rechnen (RATHCKE).

Die Anastomosenschrumpfung ist für die Choledochoduodenostomie, die an einem nicht dilatierten Choledochus stattfindet, sowie auch bei der terminolateralen Anastomose ein

ganz besonderes Risiko. Insofern ist der enge Choledochus für die Choledochoduodenostomie eine strikte Kontraindikation.

Beim Verdacht auf eine Anastomosenschrumpfung nach Choledochoduodenostomie kann man die Durchgängigkeit der Anastomose sehr leicht mittels einer Magen-Darm-Passage prüfen. Wenn bei dieser Röntgenkontrolle weder Kontrastmittel noch Luft in die ableitenden Gallengänge gelangt, ist die Anastomose weitgehend verengt oder völlig verschlossen.

"Im Falle der Anastomosenverengerung", so führt RATHCKE aus, "besteht ein Circulus vitiosus. Die Verengerung führt zur Stauung, diese zur Entzündung. Letztere verursacht eine Schwellung im Bereich der Anastomose, und die Stauung wird noch stärker" (70).

Schon KEHR und BERNHARD hatten von einem 'retroduodenalen Blindsack' gesprochen. BERNHARD bezeichnete ihn als "ideales Krystallisationszentrum für die Entstehung von Gallensteinen" (9) und schlug vor, ihn durch möglichst tiefes Anlegen der Anastomose so klein wie möglich zu gestalten. Nach RATHCKE sollte man besser von einem 'retroduodenalen Choledochusabschnitt' sprechen, weil der Kontrastbrei ja doch bei vielen Choledochoduodenostomien aus diesem Abschnitt entleert wird und nicht 'blind' darin liegen [illegible].

Dieser retroduodenale Blindsack entsteht nur nach laterolateraler Choledochoduodenostomie. Wenn bei durchgängiger Anastomose gleichzeitig die Papille vollständig verschlossen ist, bildet sich in dem unterhalb der Anastomose gelegenen Choledochusabschnitt, der ja mit dem Duodenum durch die Anastomose in Verbindung steht, eine Art Schlammfang, in wel-

chem sich Gallenschlamm, Steine oder Speisereste ansammeln können. An Speiseresten sind indurierte und inkrustierte Salatblätter und Tomatenschalenreste beschrieben worden. Der Blindsack kann somit zum Ausgangspunkt einer ständigen Infektion mit rezidivierenden Cholangitisschüben werden. Wir sprechen dann vom 'Blindsacksyndrom'. Es ist aber auch möglich, daß sich beim Sekundäreingriff ein Blindsack findet, der vollkommen leer ist. Dies läßt sich einmal dadurch erklären, daß sich ja der retroduodenale Blindsack retrograd über die Anastomose entleeren kann und zum anderen dadurch, daß sich eine zum Zeitpunkt der Anlegung der Choledochoduodenostomie z.B. durch Steineinklemmung verschlossene Papille wieder öffnen kann.

HESS (38) schätzt die Häufigkeit dieser Komplikation bei Choledochoduodenostomien auf 3 - 4 %.

FRITSCH (1963) teilt mit, daß es durch die [illegible] Steinen und Schlamm nicht nur zur Cholangitis, [illegible] durch die Kompression des Pankreasganges [illegible] schen Pankreopathie kommen könne.

BÖHMIG, FRITSCH und LECHNER (196[illegible]) fanden [illegible] eingriffen nach Choledochoduodenostomie [illegible] einem Blindsacksyndrom als Ausgangspunkt einer Cholangitis.

MADDEN (1970) und Mitarbeiter sahen bei 100 Choledochoduodenostomien keinen Patienten, dessen [illegible] einen retroduodenalen [illegible].

Typisch für das Blindsacksyndrom sind Fieber und Schüttelfrost als Zeichen einer Cholangitis, Koliken dagegen sind selten.

Ursache von Sekundäreingriffen nach Choledochoduodenostomie war früher häufig der 'vergessene Stein'. ELSNER und WOLF nannten ihn 'Pseudorezidivstein'.

Diese Steine entgingen früher häufig der Palpation und Sondierung, weil sie im retropankreatischen Choledochusabschnitt nicht getastet werden konnten oder weil die Sonde an ihnen vorbeiglitt. Dank der modernen diagnostischen Verfahren, besonders der Choledochoskopie und der intraoperativen Cholangiographie und Radiomanometrie, ist die Diagnose 'vergessener Stein' heute relativ selten geworden. Nach KOURIAS (50) beträgt der Prozentsatz der zurückgelassenen Steine weniger als 1 %, wobei es sich fast immer um intrahepatische Steine handelt.

Andererseits kann die Entfernung eines fest in der Papille eingeklemmten Steines ohne Verletzung des Pankreas unmöglich sein.

Wie nach anderen Eingriffen an Gallenblase und ableitenden Gallenwegen können auch nach einer Choledochoduodenostomie intrahepatische Steine, die beim Primäreingriff operativ nicht faßbar waren, zu wandern beginnen und Steinwanderungskomplikationen in Form einer erneuten Choledocholithiasis, einer Papillitis stenosans, eines Ikterus oder einer Pankreatitis verursachen. Diese Komplikationen führen dann früher oder später zu einem erneuten operativen Eingreifen.

Der zu lang belassene Zystikusstumpf kann, besonders wenn er Steine enthält, erhebliche Beschwerden verursachen und zu einem Sekundäreingriff Anlaß geben. Diese überlangen, steinhaltigen Zystikusstümpfe sind jedoch sehr selten. KOURIAS (50) fand sie bei 1,3 % aller Gallengangsnachoperationen. Von der pathologischen Bedeutung eines langen Zy-

stikusstumpfes ist er nicht überzeugt. In jedem Fall ist diese Komplikation, die sich im Rahmen eines Sekundäreingriffes stellt, primär auf die Cholecystektomie und nicht auf die Choledochoduodenostomie zu beziehen.

Unbefriedigende Resultate nach einer Choledochoduodenostomie entstehen auch durch eine chronisch rezidivierende Pankreatitis. "Diese Feststellung", so schreibt FRITSCH (27), "sollte einen nicht wundern, da eine bestehende Papillenstenose durch die Umgehungsanastomose nicht beseitigt wird und somit die canaliculär bedingte chronisch-rezidivierende Pankreopathie unbeeinflußt bleibt". Neben dieser durch eine Papillitis bedingten sekundären Pankreatitis kann natürlich auch eine primäre Pankreatitis die ableitenden Gallenwege in Mitleidenschaft ziehen, indem sie eine Stenosierung des retropankreatischen Choledochusabschnittes verursacht und somit einen Sekundäreingriff notwendig macht.

Unbeabsichtigte Verletzungen bei Anlegung einer Choledochoduodenostomie, z.T. durch anatomische Anomalien bedingt, sowie Gallengangsstrikturen im Gefolge einer Choledochotomie oder nach einer T-Drainage sind als Ursachen für einen Sekundäreingriff nach Choledochoduodenostomie beschrieben worden. Seltene Ursache von Nachbeschwerden nach Choledochoduodenostomie sind ferner die sich nach dem Primäreingriff regelmäßig entwickelnden Verwachsungen und Adhäsionen im alten Operationsgebiet.

Maligne Prozesse, wie das Gallengangskarzi[illegible] im Bereich der Papille können ebenfalls den [illegible] Choledochoduodenostomie zunichte machen. Meistens ist es jedoch so, daß die Choledochoduodenostomie bei derartigen Neoplasien palliativ angelegt wurde und die Patienten den Sekundäreingriff nicht mehr erleben.

Allgemein läßt sich abschließend zu den Komplikationen nach einer Choledochoduodenostomie feststellen, daß die Beschwerdefreiheit nach einem derartigen Eingriff in hohem Maße von bereits zum Zeitpunkt dieser Operation vorhandenen pathologischen Veränderungen an Leber und ableitenden Gallenwegen abhängt.

Das Symptomenbild von Komplikationen nach Choledochoduodenostomie ist sehr mannigfaltig. Neben dem mehr oder weniger stark ausgeprägten Ikterus, charakterisieren anhaltende Oberbauchbeschwerden mit und ohne Koliken, sowie Fieberschübe und Schüttelfrost als Ausdruck einer Cholangitis, das Krankheitsbild. Diese sogenannte VILLART'sche Symptomentrias mit Ikterus, Koliken und Fieber ist typisch, jedoch nicht obligat. Anhaltende, unklare Oberbauchschmerzen, dyspeptische Beschwerden wie Meteorismus oder Obstipation, Appetitlosigkeit und Gewichtsverlust können die einzigen Hinweise sein. Fakultativ treten ferner Übelkeit, Brechreiz und Erbrechen, Druck- und Völlegefühl, sowie Juckreiz als Ausdruck der Gallensäurenallergie auf.

An laborchemischen Befunden interessieren besonders die Transaminasen, SGOT und SGPT, welche bei allen Gallenwegserkrankungen, bei Verschlußikterus oder beim Vorliegen einer Cholangitis mehr oder weniger langandauernde Enzymanstiege verzeichnen. Die Eiweißelektrophorese gibt besonders mit der Bestimmung der Albumine und der Gammaglobuline wichtige Hinweise auf einen eventuell vorhandenen Leberparenchymschaden. Eine Erhöhung der alkalischen Phosphatase um das 5- bis 10-fache der Norm zeigt eine Abflußbehinderung in den extra- oder intrahepatischen Gallenwegen an. Enzymanstiege

der Amylase und bzw. oder der Lipase weisen auf eine Mitbeteiligung des Pankreas hin. Blutbild, Blutkörperchensenkungsgeschwindigkeit und nicht zuletzt der Bilirubingehalt im Serum sind weitere wichtige Indikatoren für Veränderungen des Leberparenchyms bzw. für Veränderung im Bereich der ableitenden Gallenwege.

VII. DER SEKUNDÄREINGRIFF - OPERATIVE MÖGLICHKEITEN

Zur Frage, wann der Sekundäreingriff notwendig wird, nimmt HESS sehr eindrucksvoll Stellung: "Eine strikte Indikation bilden alle Fälle mit nachweislicher Gallenrückstauung, also mit erhöhter Phosphatase, Ikterus, Cholangitis. Man soll sie reoperieren, auch wenn keine schweren Störungen vorliegen, denn auch ohne Koliken bildet sich langsam eine biliäre Zirrhose und ein Leberschaden aus. Man sollte sie reoperieren, auch wenn die Ursache der Gallenstauung röntgenologisch nicht restlos geklärt ist, denn dies ist oft nicht möglich. Es ist ein Fehler zuzuwarten, bis Komplikationen wie Cholangitis und Leberschaden evident sind. Es ist ein Fehler, auf den Spontanabgang vergessener Steine zu warten, und es ist ein Fehler, die Koliken durch Diät zu vermeiden, die Stauung aber unbehandelt zu lassen" (41).

Welche operativen Verfahren stehen nun beim Sekundäreingriff nach Choledochoduodenostomie zur Verfügung?

Die Therapie der Wahl besteht zweifelsohne darin, daß wir die Choledochoduodenostomie aufheben, vorhandene Konkremente entfernen, die Papille so vorsichtig wie möglich und höchstens bis HEGAR 7 aufbougieren und den Eingriff durch einen Primärverschluß oder mit dem Einlegen eines T-Drain nach KEHR beenden.

Es empfiehlt sich kaum, eine zweite Choledochoduodenostomie anzulegen, oder aber zu versuchen, die bestehende Anastomose zu erweitern. In diesen Fällen ist mit denselben Komplikationen zu rechnen, welche zum Sekundäreingriff Anlaß gaben.

Gute Möglichkeiten dagegen ergeben sich mit der Umwandlung der Choledochoduodenostomie in eine Hepatikojejunostomie. Bei dieser Anastomose wird, nachdem die Choledochoduodenostomie aufgehoben ist, der duodenobiliäre Reflux in die Gallenwege durch die Länge des abführenden Jejunalschenkels in jedem Fall unterbunden. Die Hepatikojejunostomie als Sekundäreingriff nach Choledochoduodenostomie eignet sich besonders bei Choledochusstenosen und -strikturen sowie bei irreversiblen Papillenstenosen, die durch eine transduodenale Sphinkterotomie nicht angegangen werden können.

Gegebenenfalls kann ein Sekundäreingriff nach Choledochoduodenostomie auch in einer transduodenalen Sphinkterotomie bestehen, wobei gleichzeitig die Choledochoduodenostomie verschlossen wird.

Der zu lange, steinhaltige Zystikusstumpf wird bei entsprechender Indikation in jedem Fall abgetragen.

Diejenigen Autoren, welche von der pathogenetischen Bedeutung des duodenobiliären Refluxes überzeugt sind, führen bei Patienten, bei denen eine durch diesen Reflux bedingte Cholangitis im Vordergrund der Beschwerden steht und sofern keine Stenose der Anastomose vorliegt, als Alternative zur Hepatikojejunostomie und zur Choledochojejunostomie auch eine Magenresektion nach BILLROTH II durch, indem sie die Choledochoduodenostomie belassen.

Daß bei Sekundäreingriffen nach Choledochoduodenostomie die technischen Schwierigkeiten größer sind und die Komplikationsrate, und damit auch die Letalität, höher liegen als beim Primäreingriff, versteht sich von selbst.

VIII. METHODIK

Aus dem Krankengut der Chirurgischen Klinik der Johannes Gutenberg-Universität Mainz wurden alle Choledochoduodenostomien sowie alle Sekundäreingriffe nach Choledochoduodenostomie aus den Jahren 1964 bis einschließlich 1973 erfaßt.

Anhand der Krankengeschichten wurde bei den Sekundäreingriffen nach Choledochoduodenostomie der gesamte klinische Verlauf von Beginn der ersten Gallenbeschwerden an bis zum Sekundäreingriff retrospektiv aufgearbeitet. Die nach dem Sekundäreingriff aufgetretenen Beschwerden der Patienten wurden von uns mit Hilfe eines Fragebogens, den wir diesen Patienten zugehen ließen, abgeklärt.

Auf eine ursprünglich vorgesehene direkte Gegenüberstellung der Patientengruppe mit einer Choledochoduodenostomie ohne Rezidiv zu der Patientengruppe mit Sekundäreingriff nach Choledochoduodenostomie wurde verzichtet, da einerseits 42,9 % der von uns durchgeführten Choledochoduodenostomien palliativ bei inoperablen bösartigen Prozessen der ableitenden Gallenwege oder des Pankreas angelegt wurden und da andererseits von den in der Chirurgischen Universitätsklinik Mainz reoperierten Choledochoduodenostomien bis auf drei Patienten die Anlegung der Choledochoduodenostomie und zwar wegen gutartiger Leiden in auswärtigen Kliniken erfolgte. Wir haben daher die Sekundäreingriffe nach Choledochoduodenostomie weitgehend isoliert behandelt und die direkte Gegenüberstellung im wesentlichen auf die Indikationen in beiden Gruppen beschränkt.

IX. EIGENE UNTERSUCHUNGEN AM PATIENTENGUT DER CHIRURGISCHEN UNIVERSITÄTSKLINIK MAINZ

In der Zeit vom 1.1.1964 bis 31.12.1973 wurden in der Chirurgischen Klinik der Johannes Gutenberg-Universität Mainz insgesamt 24 Choledochoduodenostomien und 14 Sekundäreingriffe nach Choledochoduodenostomie durchgeführt. Von den 24 Choledochoduodenostomien war in drei Fällen ein Zweiteingriff erforderlich. Bei den übrigen 11 Sekundäreingriffen erfolgte der Primäreingriff, die Anlegung der Choledochoduodenostomie, in auswärtigen Kliniken. Die Häufigkeit von Sekundäreingriffen nach Choledochoduodenostomie beträgt somit im eigenen Untersuchungsmaterial 12,5 %, Karzinompatienten mit eingeschlossen.

Bei den Choledochoduodenostomien ohne Rezidiv handelte es sich um 14 primäre und um 7 sekundäre Anastomosen. Die Anlegung erfolgte jeweils supraduodenal und laterolateral. Der jüngste Patient war 28 Jahre alt, der älteste Patient 82 Jahre, der Altersdurchschnitt betrug 63,8 Jahre. Der Geschlechtsquotient ergibt folgende Verteilung: 12 ♂ : 9 ♀.

Bei den Sekundäreingriffen nach Choledochoduodenostomie war der jüngste Patient 32 Jahre, der älteste Patient 66 Jahre alt. Der Altersdurchschnitt betrug hier 49,6 Jahre zum Zeitpunkt des Sekundäreingriffes und 44,3 Jahre zum Zeitpunkt der Anlage der Choledochoduodenostomie. Die Geschlechtsverteilung ergibt hier folgenden Quotienten: 3 ♂ : 11 ♀.

Eine genaue Verteilung nach Alter und Geschlecht in den einzelnen Gruppen gibt Tabelle 5.

Bei den Sekundäreingriffen wurde die Choledochoduodenostomie 4-mal als primäre und 10-mal als sekundäre Anastomose,

Tabelle 5: Verteilung der Choledochoduodenostomien ohne Rezidiv, sowie mit Sekundäreingriff zum Zeitpunkt des Primäreingriffes (PE) und zum Zeitpunkt des Sekundäreingriffes (SE) nach Alter und Geschlecht

Alter	Choledochoduodenostomien ohne SE		Choledochoduodenostomien mit SE zum Zeitpunkt des PE		Choledochoduodenostomien mit SE zum Zeitpunkt des SE	
	♂	♀	♂	♀	♂	♀
20 - 30		1		2		
30 - 40			1	1		2
40 - 50	2	1		6	1	2
50 - 60	3		2	2	2	6
60 - 70	1	4				1
70 - 80	4	3				
80 - 90	2					
Durchschnittsalter (Jahre)	12 : 9 53,8		3 : 11 44,3		3 : 11 49,6	

jeweils supraduodenal und laterolateral, angelegt. Zwischen Primäreingriff und Sekundäreingriff vergingen durchschnittlich 5,3 Jahre, im Maximum 14 Jahre, im Minimum 8 Monate.

Vergleicht man den Altersdurchschnitt in den einzelnen Gruppen, so fällt auf, daß die Patienten in der Gruppe mit Sekundäreingriff um durchschnittlich 14,2 Jahre jünger sind

als die Patienten ohne späteren Sekundäreingriff. Geht man in diesem Vergleich vom Alter beim Primäreingriff aus, so ergibt sich ein durchschnittlicher Altersunterschied von 19,5 Jahren.

Die Letalität betrug in der Gruppe der Choledochoduodenostomien ohne Rezidiv 9,5 %. Todesursache war einmal intraoperatives akutes Herz- und Kreislaufversagen bei metastasierendem Pankreaskopfkarzinom, zum anderen ein postoperatives Leberkoma bei Choledochuskarzinom mit diffuser Lebermetastasierung. Diese beiden Todesfälle können selbstverständlich nicht der Choledochoduodenostomie angelastet werden, sondern müssen auf das Grundleiden und die schlechte Ausgangssituation bezogen werden.

Die Letalität in der Gruppe mit Sekundäreingriff betrug [illegible] %, wenngleich eine Patientin, bei welcher der Sekundäreingriff als Palliativmaßnahme bei inoperablem Pankreaskopfkarzinom durchgeführt wurde, 6 Monate nach diesem Eingriff verstarb. Auch dieser Todesfall dürfte nicht auf den Sekundäreingriff, sondern auf das Grundleiden zurückzuführen sein. Zur Ergänzung sei gesagt, daß wir die Letalität seitlich auf den Klinikaufenthalt bezogen haben.

Die Indikationen zu den 11 von uns durchgeführten Choledochoduodenostomien sind in Tabelle 6 wiedergegeben.

Wir führten die Choledochoduodenostomie in [illegible] Fällen ([illegible] %) als Palliativeingriff bei zum Teil bereits metastasierenden Karzinomen der ableitenden Gallenwege und der Papille, sowie des Pankreas, bei Gegenindikation zur Duodenopankreatektomie, aus, in insgesamt [illegible] Fällen bei gutartigen Leiden in diesem Bereich. Dreimal fand sich eine Papillitis stenosans, in zwei Fällen in Verbindung mit einem inkarzerierten Papillenstein, bei zwei Patienten lag eine

Tabelle 6: Verteilung der Indikationen zur Choledochoduodenostomie bei 21 Patienten

Indikationen zur Choledochoduodenostomie	Anzahl der Fälle
Karzinome im Bereich der ableitenden Gallenwege, der Papilla VATERI und des Pankreas	9 (2 +)
Papillitis stenosans	3
röhrenförmige Stenose des retroduodenalen Choledochus	2
papilläres Adenom des Ductus choledochus	1
Cholelithiasis, Choledocholithiasis, Verdacht auf intrahepatische Steine	3
Choledocholithiasis bei Zustand nach Cholecystektomie, schlechter Allgemeinzustand	2
Cholelithiasis bei beginnender Steinperforation ins Duodenum	1

röhrenförmige Stenose des retroduodenalen Choledochusabschnittes vor. Einmal wurden die Beschwerden durch ein papilläres Adenom des Ductus choledochus ausgelöst. In drei Fällen wurde die Choledochoduodenostomie bei Cholelithiasis, Choledocholithiasis, sowie wegen des Verdachts auf intrahepatische Steine angelegt.

Bei den beiden Patienten mit 'Choledocholithiasis bei Zustand nach Cholecystektomie, schlechter Allgemeinzustand' (Tab. 6) handelte es sich einmal um eine 71-jährige Patientin mit einem schweren Diabetes mellitus bei Choledocholi-

thiasis mit rezidivierendem Ikterus und Pankreatitis. Es fanden sich hier multiple, operativ nicht entfernbare, wandständige Inkrustationen, so daß die Choledochoduodenostomie hier 'prophylaktisch' angelegt wurde. Auch die zweite Patientin befand sich wegen einer chronischen Pyelonephritis in einem recht kritischen Zustand. Bei dem Patienten mit 'Cholelithiasis mit beginnender Steinperforation ins Duodenum' (Tab. 6) riß beim Lösen dieses großen Solitärsteins das Duodenum ein. Diese Duodenalperforation wurde dann als Implantationsstelle für die Choledochoduodenostomie benutzt.

Bei der Beurteilung der von uns in diesen 21 Fällen gestellten Indikationen zur Choledochoduodenostomie im Vergleich zu den in der Diskussion angegebenen Indikationen ist zu berücksichtigen, daß auch wir in den vergangenen Jahren in der Indikation zur Choledochoduodenostomie noch kritischer geworden sind, und daß an der Indikationsstellung zu diesen 21 Choledochoduodenostomien insgesamt 7 Operateure beteiligt waren.

Die Indikation zur Choledochoduodenostomie in der Gruppe der Patienten mit Rezidiv wurde zweimal aufgrund von Gallengangsverletzungen gestellt: einmal kam es beim Sondierungsversuch der ableitenden Gallenwege zu einer Perforation im retroduodenalen Choledochusabschnitt, ein anderes Mal hatte sich eine narbige Stenose des Ductus choledochus entwickelt, der zuvor anläßlich einer Cholecystektomie partiell durchtrennt und anschließend End-zu-End anastomosiert worden war. Bei zwei Patienten mit Zustand nach Cholecystektomie ergab sich die Indikation zur Choledochoduodenostomie aufgrund

rezidivierender Cholangitiden. Zweimal wurde die Choledochoduodenostomie wegen einer stenosierenden Papillitis angelegt. Fünfmal wurde die Choledochoduodenostomie wegen Cholelithiasis bzw. Choledocholithiasis durchgeführt. Von diesen fünf Fällen lag bei einem Patienten zusätzlich eine entzündliche Papillenstenose vor. Rezidivierende Gallenkoliken und intermittierender Ikterus bei Zustand nach Cholecystektomie bildete in einem weiteren Fall die Indikation zur Choledochoduodenostomie. Beim späteren Sekundäreingriff konnte in diesem Fall ein Pankreaskopfkarzinom objektiviert werden.

'Unklare Postcholecystektomiebeschwerden' wurden bei einem Patienten als Indikation zur Choledochoduodenostomie angegeben. Unmittelbarer Anlaß zur Choledochoduodenostomie waren bei einem anderen Patienten eine schwere Cholangitis mit septischen Fieberschüben bei gleichzeitigem Vorliegen einer chronisch kalzifizierenden Pankreatitis sowie einer Choledocholithiasis.

Die Indikationen zum Primäreingriff und zum Sekundäreingriff nach Choledochoduodenostomie sind in Tabelle 7 gegenübergestellt.

Die Indikation zum Sekundäreingriff nach Choledochoduodenostomie stellte sich für uns zweimal aufgrund eines Blindsacksyndroms, welches sich bei einem Patienten durch starke Schmerzen im rechten Oberbauch mit zum Teil sehr heftigem Erbrechen subjektivierte, beim anderen Patienten durch anhaltende unklare, nahrungsunabhängige Oberbauchbeschwerden. Sechsmal war eine Cholangitis Anlaß zu erneuter chirurgischer Intervention an den ableitenden Gallenwegen. Einmal manifestierte sich diese Cholangitis zusammen mit einer re-

Tabelle 7: Gegenüberstellung der Indikationen zur Choledochoduodenostomie beim Primäreingriff (PE) im Vergleich zu den Indikationen zum Sekundäreingriff (SE) nach Choledochoduodenostomie, sowie zeitliches Intervall zwischen beiden Eingriffen

Fall	Indikationen zum Primäreingriff	Indikationen zum Sekundäreingriff	Intervall zwischen PE und SE Jahre
1	Perforation im retroduodenalen Choledochusabschnitt bei Choledochusrevision	Cholangitis	6,9
2	Cholangitis	Blindsacksyndrom, Choledocholithiasis	9,3
3	rez. Gallenkoliken u. intermittierender Ikterus bei Zustand nach Cholecystektomie	Duodenalfistel, Palliativoperation bei inoperablem Pankreaskopfkarzinom	1,9
4	narbige Stenose des Choledochus, der bei einer Cholecystektomie partiell durchtrennt worden war	narbige Stenose des Choledochus	0
5	Cholelithiasis	duodenobiliärer Reflux bei weiter Anastomose	0,7
6	Choledocholithiasis, entzündliche Papillenstenose	Cholangitis, entzündliche Papillenstenose u. Pankreatitis, Choledocholithiasis	9
7	Cholelithiasis	Blindsacksyndrom	5,1
8	Choledocholithiasis	Cholangitis	4
9	Cholangitis	Cholangitis, beim PE angelegte, jetzt inkrustierte Choledochusendoprothese	3
10	Cholelithiasis, Choledocholithiasis	Cholangitis, Pankreatitis, Obliteration des retroduodenalen Choledochusabschnittes und der Papille	11
11	entzündliche Papillenstenose	rez. Choledocholithiasis	1,1

Fall	Indikationen zum Primäreingriff	Indikationen zum Sekundäreingriff	Intervall zwischen PE und SE Jahre
12	Unklare Postcholecystektomiebeschwerden	rez. Choledocholithiasis	14
13	stenosierende Papillitis	Stenose des Choledochus oberhalb der Anastomose, Papillitis stenosans	0,7
14	Choledocholithiasis, Cholangitis, chron. kalzifizierende Pankreatitis	Cholangitis, chron. kalzifizierende Pankreatitis, Bezoar in der Anastomose	0,8

zidivierenden Pankreatitis bei gleichzeitigem Vorliegen einer entzündlichen Papillenstenose und erneuter Choledocholithiasis. In einem Fall entwickelte sich die Cholangitis im Gefolge einer beim Primäreingriff angelegten Choledochusendoprothese. Hier war die Cholangitis bereits Ausgangspunkt für den Primäreingriff. Ausgehend von einer Chole- und Choledocholithiasis entwickelte sich bei einem weiteren Patienten eine Cholangitis und Pankreatitis bei vollständiger Obliteration des retroduodenalen Choledochusabschnittes und der Papille. Bei einem Patienten wurde die Revision notwendig wegen einer schweren Cholangitis bei Vorliegen einer chronisch kalzifizierenden Pankreatitis. In diesem Fall fand sich in der Anastomose ein 5 - 6 cm langer Bezoar. In Fall drei lag zum Zeitpunkt des Sekundäreingriffes ein ausgedehnter, histologisch als maligne differenzierter, Pankreaskopftumor mit diffuser Peritonealkarzinose vor. Unmittelbarer Anlaß zum Sekundäreingriff war

hier eine spontane innere Fistel zwischen Duodenum und Colon transversum. Der Zweiteingriff erfolgte hier als Palliativmaßnahme. Der Versuch, die narbige Choledochusstenose, Folge einer partiellen Durchtrennung des Ductus choledochus bei einer Cholecystektomie, durch eine Choledochoduodenostomie zu reparieren, scheiterte. Die gleiche Indikation stellte sich zum Sekundäreingriff erneut. Der duodenobiliäre Reflux bei weiter Anastomose gab bei einem anderen Patienten die Indikation zum Sekundäreingriff. Durch das in diesem Fall relativ kurze Intervall zwischen Primär- und Sekundäreingriff hatte sich hier noch keine Cholangitis entwickelt. Zweimal stellte sich die Indikation zum Sekundäreingriff wegen rezidivierender Choledocholithiasis. Einmal fand sich als Ursache für den Zweiteingriff eine Stenose des Ductus choledochus oberhalb der Anastomose bei gleichzeitigem Vorliegen einer Papillitis stenosans.

Die postoperative Anastomosenschrumpfung als Ursache für den Sekundäreingriff nach Choledochoduodenostomie fanden wir in unserem Krankengut nicht. Ebensowenig konnten wir den nach einer Cholecystektomie zu lang belassenen, steinhaltigen Zystikusstumpf für Beschwerden nach einer Choledochoduodenostomie verantwortlich machen, wenngleich in zwei Fällen beim Sekundäreingriff ein jeweils 3 - 4 cm langer, jedoch steinloser Zystikusstumpf abgetragen wurde.

In unserem Krankengut betrug die Dauer der Gallenanamnese bis zum Ersteingriff - in zehn Fällen Cholecystektomie, in vier Fällen gleichzeitig mit der Cholecystektomie durchgeführte Choledochoduodenostomie - bei sieben Patienten zwischen 5 und 30 Jahren, bei den übrigen Patienten weniger

als 1 Jahr. Das heißt, das viel zitierte Postulat der frühzeitigen Indikation des Eingriffes an den ableitenden Gallenwegen wurde bei der Hälfte der Patienten nicht verwirklicht. Daß in diesen Fällen die postoperative Beschwerdefreiheit von vornherein fraglich wird, und daß die zum Zeitpunkt des verspäteten Ersteingriffes an den ableitenden Gallenwegen bereits vorhandenen pathologischen Veränderungen den späteren Sekundäreingriff induzieren können, versteht sich von selbst.

Im Vordergrund der Beschwerden bis zum Ersteingriff standen rezidivierende Gallenkoliken und krampfartige Schmerzen im rechten Oberbauch. Einmal war eine Hepatitis epidemica Ausgangspunkt der Gallenanamnese, ein anderes Mal ein spontaner Verschlußikterus mit schwerer Gelbsucht. Bei einem weiteren Fall traten die ersten Gallenbeschwerden im Anschluß an eine Schwangerschaft auf.

Andere wesentliche präexistente Erkrankungen in der Anamnese ließen sich nicht feststellen.

Zwischen Ersteingriff und Anlegen der Choledochoduodenostomie vergingen bei den sekundären Anastomosen durchschnittlich 5,5 Jahre, während die durchschnittliche Intervallanamnese zwischen Choledochoduodenostomie und Sekundäreingriff im gesamten Patientengut 5,4 Jahre betrug, maximal 14 Jahre, das kürzeste Intervall 8 Monate (siehe Tabelle 7).

Der postoperative Verlauf im Anschluß an die Choledochoduodenostomie war in der Mehrzahl der Fälle komplikationslos. In einem Fall trat am 5. postoperativen Tag eine Lungenembolie auf, in einem weiteren Fall stellten sich postoperativer Ikterus, Teerstühle und ein kurz andauerndes Nierenversagen ein. In Fall 14 stellte sich postoperativ eine

Pankreasfistel ein, die sich 3 Monate später spontan verschloß.

Einen Überblick über die Symptomatik in der Intervallanamnese zwischen Primär- und Sekundäreingriff gibt die Tabelle 8. Bei 10 Patienten traten die postoperativen Beschwerden innerhabl der ersten 9 Monate nach Anlegen der Choledochoduodenostomie auf, bei den anderen nach jeweils 1, 3, 4, 9 Jahren. Die typische VILLART'sche Trias in Form von Koliken, Fieberschüben und intermittierendem Ikterus sahen wir nur einmal. Dreimal waren die Koliken mit Ikterus kombiniert, zweimal Koliken mit Fieber, sechsmal traten die Koliken ohne Fieber und Ikterus auf. Leitsymptom waren in insgesamt 12 Fällen rezidivierende Koliken. Besonders hingewiesen sei hier auf Fall 8 der Kasuistik: bei dieser Patientin traten im Anschluß an die Choledochoduodenostomie immer wieder rezidivierende, nahrungsunabhängige Koliken auf, die schließlich wegen unstillbarer Schmerzen zu einem Morphinabusus führten, nachdem mehrmalige Infiltrationsbehandlungen des Plexus solaris keine Besserung gebracht hatten.

Beschwerden extrabiliärer Genese, wie Reizkolon, Hiatushernie, Ulcus duodeni, chronische Gastritis, Colitis ulcerosa u.a., nach HESS (38) für postoperative Beschwerden nach Eingriffen an den ableitenden Gallenwegen verantwortlich, sahen wir nicht.

Tabelle 9 gibt eine Übersicht über die wichtigsten Laborwerte vor dem Sekundäreingriff. In 10 Fällen findet sich eine mehr oder weniger stark ausgeprägte Erhöhung der Blutkörperchensenkungsgeschwindigkeit, bis auf die Fälle 2, 4 und 12 mit einer Leukozytose korreliert. Die erhöhte alkalische Phosphatase in Fall 4 läßt sich ebenso wie der hier

Tabelle 8 a und b: Symptomatik bei 14 Patienten mit Sekundäreingriff nach Choledochoduodenostomie in der Intervallanamnese

Symptome	Anzahl der Fälle
Koliken	12
Fieber	4
Ikterus	4
Übelkeit/Brechreiz/Erbrechen	5
Schüttelfrost	3
Juckreiz	1
Rechtsschmerz	5
Inappetenz	6
Verdauungsbeschwerden	5
Gewichtsabnahme	7
Pankreatitis	2
Diät erforderlich	14

Symptome	Anzahl der Fälle
Koliken/Fieber/Ikterus	1
Koliken/Fieber	2
Koliken/Ikterus	3
Koliken	6

Tabelle 9: Übersicht über die wichtigsten präoperativen Laborwerte bei 14 Patienten mit Sekundäreingriff nach Choledochoduodenostomie

Pat.	Leukozyten /(mm^3)	BSG (mm n.W.)	Bilirubin (mg%)	SGOT (mU)	SGPT (mU)	alkalische Phosphatase (mU)	Amylase/ Serum (U)	Amylase/ Urin (U)
1	4300	4/ 10	0,80	8	4	170	128	128
2	6600	20/ 45	0,96	16	14	79	8	16
3	10400	82/111	0,35			68	64	1024
4	4800	30/ 59	2,20	70	67	220	16	32
5	5500	4/ 10	0,27	12	8	62	16	
6	18600	92/118	1,73	32	27	122		64
7	10700	20/ 36	1,25	16	18	110		
8	10000	50/ 82	0,28	11	6	44	64	
9	9300	13/ 33	0,74	8	12	182		64
10	9200	32/ 64	0,57	18	6	60	32	
11	5000	7/ 17	0,51	12	14	80	64	
12	3800	17/ 56	0,34	19	19	130	16	
13	7400	6/ 18	0,93	42	32	520	64	
14	10200	63/ 94	1,36	14	8	445	88	94

mit 2,20 mg% erhöhte Bilirubingehalt durch die in diesem Fall vorliegende narbige Choledochusstenose erklären. Die in Fall 13 erhöhte alkalische Phosphatase entspricht der hier vorliegenden Choledochusstenose. In Fall 14 bedingt der in der Anastomose liegende Bezoar die erhöhte alkalische Phosphatase.

Sehr wichtig erscheint uns der Hinweis, daß in den Fällen, wo Anamnese, erhöhte BSG und eine Leukozytose auf eine Cholangitis hinweisen, Bilirubin und alkalische Phosphatase weitgehend im Normbereich sind. Dies deutet darauf hin, daß die Cholangitis in diesen Fällen nicht durch Schrumpfungsvorgänge der Anastomose, sondern auf aszendierendem Weg durch die Anastomose entstanden ist.

Im Einzelnen führten wir den Sekundäreingriff folgendermassen durch: rechtsseitiger Rippenbogenrandschnitt an der Stelle der Primärinzision, welche nach kranial und kaudal erweitert wurde, Eröffnen des Peritoneum, Lösung der z.T. ausgedehnten Verwachsungen und Adhäsionen, Präparation des Ductus choledochus und des Duodenalbogens, sowie des ehemaligen Gallenblasenlagers. Die exakte Darstellung des Hauptgallenganges gestaltete sich infolge der Verwachsungen und Adhäsionen mitunter recht schwierig. Punktion des Ductus choledochus mit einer dünnen Kanüle, anschließend Choledochotomie. Darstellung der Anastomose. Extraktion vorhandener Konkremente unter Einsatz des Choledochoskopes. Sondieren und Bougieren der Papille so vorsichtig wie möglich, jedoch höchstens bis HEGAR 7.

11-mal haben wir die Choledochoduodenostomie aufgehoben, siehe auch Tabelle 10! Bei der Patientin mit dem inoperablen

Pankreaskopfkarzinom wurde die Choledochoduodenostomie belassen, indem wir eine terminolaterale Choledochojejunostomie, zusätzlich eine Gastroenterostomie mit BRAUN'scher Anastomose, angelegt haben. In zwei Fällen erfolgte lediglich die Dilatation der Papille, wobei die Anastomose belassen wurde.

Bei den insgesamt 11 aufgehobenen Choledochoduodenostomien stellten wir in neun Fällen durch doppelschichtigen Verschluß der Anastomose die alten anatomischen Verhältnisse wieder her, nachdem wir uns choledochoskopisch von der Steinfreiheit und Durchgängigkeit der ableitenden Gallenwege und der zuvor bougierten Papille überzeugt hatten. Die narbige Stenose des Ductus choledochus in Fall 4 versorgten wir durch eine Hepatikojejunostomie mit Y-förmig ausgeschalteter Jejunalschlinge nach ROUX, nachdem wir die Choledochoduodenostomie zuvor verschlossen hatten. Im Fall 10 gelang es nach distal hin weder zu bougieren, noch zu choledochoskopieren, da hier eine komplette Obliteration des retroduodenalen Choledochusabschnittes und der Papille vorlag. Wir haben auch hier die Choledochoduodenostomie aufgehoben und eine Choledochojejunostomie mit Y-Anastmose nach ROUX angelegt.

In zwei Fällen mußte zusätzlich ein jeweils 3 - 4 cm langer, jedoch steinloser Zystikusstumpf, der teilweise mit der Leberunterfläche fest verbacken war, abgetragen werden.

Konkremente fanden sich in insgesamt sechs Fällen, z.T. in Form von Gallenschlamm oder als bröckelige, mitunter zersetzte und indurierte Speisereste. In Fall 14 fand sich ein 5 - 6 cm langer Bezoar in der Anastomose.

Die Entfernung der vorwiegend im retroduodenalen Choledo-

Tabelle 10: Übersicht über die operative Versorgung der Patienten mit Sekundäreingriff nach Choledochoduodenostomie

Operation	Anzahl der Fälle
Choledochoduodenostomie aufgehoben	11
Choledochoduodenostomie belassen, Bougierung der Papille	2
Choledochoduodenostomie belassen, palliativ: terminolaterale Choledochojejunostomie, Gastroenterostomie mit BRAUN'scher Anastomose	1
Aufhebung der Choledochoduodenostomie, Bougierung der Papille	9
Aufhebung der Choledochoduodenostomie, Hepatikojejunostomie	1
Aufhebung der Choledochoduodenostomie, Choledochojejunostomie	1
Extraktion von Konkrementen	6
Primärverschluß	1
KEHR'sche T-Drainage	10

chusabschnitt gelegenen Choledochusendoprothese bereitete große Schwierigkeiten. Einzelne Inkrustationen dieses Gummischlauches reichten bis in die Ductus hepatici hinauf und konnten mittels Spülung und Kürettage entfernt werden. In einer Aufzweigung des rechten Ductus hepaticus jedoch konnte ein wandständiges, etwa stecknadelkopfgroßes Konkrement nicht gefaßt werden. Dieses Konkrement löste sich dann postoperativ und lag bei der abschließenden Kontroll-Cholangiographie im retroduodenalen Choledochusabschnitt.

In allen Fällen setzten wir intraoperativ die Cholangiographie bzw. die Radiomanometrie ein.

Nach sorgfältiger Blutstillung, entsprechender Drainage des Wundbettes und schichtweisem Wundverschluß beendeten wir den Sekundäreingriff, indem wir bei 10 Patienten einen KEHR'schen T-Drain einlegten und viermal den Choledochus primär verschlossen. Entfernung des T-Drain nach durchschnittlich 20 Tagen, nachdem wir uns zuvor durch eine Cholangiographie über den T-Drain vom freien Abfluß des Kontrastmittels ins Duodenum überzeugt hatten.

Nichtletale postoperative Komplikationen bei unseren Sekundäreingriffen traten in fünf Fällen auf. Einmal stellten sich postoperativ Brechreiz und Erbrechen ein, bedingt durch eine obere Duodenalstenose im Bereich des Bulbus duodeni, verursacht durch Kompression des in diesem Bereich liegenden T-Drain. Diese Beschwerden sistierten nach Entfernung des T-Drain. Ein Patient bekam postoperativ eine Basalphlebitis. Bei der Patientin mit dem inoperablen Pankreaskopfkarzinom, bei welcher eine Duodenalfistel Ausgangspunkt zum Sekundär-

eingriff war, trat postoperativ erneut eine, wenn auch kleinere, Bauchdeckenfistel auf. Bei einem weiteren Patienten ergab sich postoperativ eine mit konservativen Maßnahmen gut zu beherrschende Magenausgangsstenose, bedingt durch eine ödematöse Schwellung im duodenalen Übernähungsgebiet. Einmal wurde der Heilungsverlauf durch eine Wundinfektion verzögert.

Postoperative Komplikationen kardiovaskulärer Art waren in keinem Fall zu verzeichnen, was zum Teil auch durch den sehr geringen Anteil an Alterspatienten verständlich wird.

Die durchschnittliche Zeit des stationären Aufenthaltes bei unseren Sekundäreingriffen nach Choledochoduodenostomie betrug 30,3 Tage.

Um einen Überblick über das Schicksal unserer Patienten mit Sekundäreingriff nach Choledochoduodenostomie zu bekommen, wurden an diese Fragebogen verschickt. Von 10 Patienten erhielten wir eine Antwort. Ein Patient konnte wegen des unbekannten Aufenthaltes nicht erreicht werden. Die Patientin, bei welcher der Sekundäreingriff als Palliativmaßnahme bei inoperablem Pankreaskopfkarzinom durchgeführt worden war, erlag ein halbes Jahr nach diesem Eingriff ihrem Leiden. Zwei Patienten wurden wegen des zu kurzen postoperativen Beobachtungszeitraumes von der Befragung eliminiert.
Die wesentlichen Angaben der eingegangenen Antworten sind folgende:

1. Sind seit dieser Operation Gallenkoliken aufgetreten?
   Mit 'gelegentlich' antworteten 2 Patienten, mit 'häufig' 1 Patient.

2. Hat in der Zeit nach dieser Operation eine Gelbsucht bestanden? Ein Patient bejahte diese Frage. Er gab an, gleichzeitig unter stärkstem Juckreiz gelitten zu haben, weshalb ein zweimaliger erneuter stationärer Aufenthalt in einem auswärtigen Krankenhaus erforderlich gewesen sei. Durch konservative Behandlung hätten sich die Beschwerden wieder gebessert.

3. Sind seit diesem Eingriff Fieber oder Schüttelfrost aufgetreten? Fieber wurde von allen Patienten verneint, 'gelegentlich' Schüttelfrost zu haben, wurde von einem Patienten angegeben.

4. Erbrechen oder Übelkeit? Über gelegentliche Übelkeit klagten fünf Patienten, mit 'häufig' antwortete ein Patient. Unter gelegentlichem Erbrechen litten zwei Patienten.

5. Verdauungsbeschwerden? Druck- und Völlegefühl? Gelegentliche Verdauungsbeschwerden nach dem Sekundäreingriff wurden dreimal angegeben, Druck- und Völlegefühl zweimal als 'häufig' und 5-mal als 'gelegentlich' geäußert.

6. Sind Sie seit dieser Operation erneut in stationärer Behandlung gewesen? Mit 'nein' antworteten neun Patienten, mit 'ja' ein Patient, siehe Punkt 2!

7. Hat seit dieser Operation ein erneuter chirurgischer Eingriff stattgefunden? 10-mal 'nein'.

8. Diät? Fünf Patienten halten ständige Diät ein. Drei Patienten geben an, nur begrenzt diätetisch zu leben. Zwei Patienten verneinen diese Frage.

9. Sind Sie mit dem Ergebnis dieser Operation zufrieden? Neun Patienten antworteten mit 'ja', ein Patient schränkte dieses 'ja' ein, ohne mit 'nein' zu antworten.

Seit diesem Sekundäreingriff nach Choledochoduodenostomie bis zu dieser Erhebung sind durchschnittlich 3,2 Jahre vergangen.

Wir sind uns der Subjektivität der unter Punkt 1, 3, 4 und 5 von den Patienten geäußerten Beschwerden in der Klassifikation 'häufig'/'gelegentlich' bewußt. Jedoch sind die unter diesen Punkten gegebenen Antworten jeweils unmittelbar im Zusammenhang mit der Beantwortung der Frage 9 zu sehen. Und dann ergibt sich ein doch bis heute sehr gutes Ergebnis unserer Sekundäreingriffe nach Choledochoduodenostomie.

X. KASUISTIK

Fall 1

H.I., 32 Jahre, ♀. 1953 nach der ersten Schwangerschaft kolikartige Schmerzen im rechten Epigastrium. 1959 Cholecystektomie einer steinlosen Gallenblase, keine Choledochotomie. Wenige Wochen später erneute Koliken und Fieber. 1959 Choledochusrevision, beim Sondierungsversuch Perforation im retroduodenalen Choledochusabschnitt, daher Choledochoduodenostomie. Bis 1963 beschwerdefrei, dann gelegentlich kolikartige Schmerzen im rechten Oberbauch. Seit 1965 verstärkt auftretende Koliken, ferner Fieberschübe, Nausea, Gewichtsverlust, leichte Gelbsucht und Stuhlentfärbung. Wiederholte Behandlung mit Antibiotica. 1966 erneute klinische Einweisung wegen Verdacht auf rezidivierende Cholangitis.

Aufnahmebefund: kein Ikterus, Druckschmerz im rechten Oberbauch, Leber nicht vergrößert, indolent, von normaler Konsistenz. MDP: Übertritt von KM über die Choledochoduodenostomie in die Gallenwege. I.v. Cholangiographie: keine Erweiterung der Gallenwege, kein Anhalt für Konkremente, freier Abfluß des KM ins Duodenum. Laborwerte: Leukozyten 4300, BSG 4/10 mm n.W., Bilirubin 0,80 mg%, SGOT 8 mU, SGPT 4 mU, alkalische Phosphatase 170 mU, Amylase/Serum 128 U, Amylase/Urin 128 U.

Op.: Lösung ausgedehnter Verwachsungen, Bougierung der Papille, Aufhebung der Choledochoduodenostomie, Rekonstruktion des Ductus choledochus, T-Drain. Die Papille fand sich normal durchgängig und nicht entzündlich verändert. Postoperativ Brechreiz und Erbrechen bedingt durch eine obere Duodenalstenose im Bereich des Bulbus duodeni, verursacht durch

Kompression des in diesem Bereich liegenden T-Drain. Beschwerdefrei nach Entfernung des T-Drain. Abschließende Kontroll-Cholangiographie: guter Abfluß des KM über die Papille.

Diagnose: Refluxcholangitis

1973: gelegentlich Übelkeit, leichte Verdauungsbeschwerden, häufig Druck- und Völlegefühl, keine Diät. Mit dem Ergebnis des Sekundäreingriffes zufrieden.

Fall 2

S.A., 66 Jahre, ♀. Erstmalig mit 22 Jahren Gallenkoliken. Bis 1953 gelegentliche Koliken, danach jeweils leichter Sklerenikterus und Dunkelfärbung des Urins. 1953 nach einer erneuten Gallenkolik schwerer Ikterus. 1953 Cholecystektomie. 6 Monate später erneut krampfartige Schmerzen im rechten Oberbauch. Nach Duodenalspülungen beschwerdefrei bis 1957. 1957 trotz strenger Diät erneute Koliken mit Sklerenikterus, ferner ständiges Druck- und Völlegefühl, Aufstoßen, dunkler Urin, Gewichtsabnahme von 8 kg/3 Monaten, schließlich Ikterus mit 3,7 mg% Bilirubin. 1958 Choledochoduodenostomie wegen chronischer Cholangitis, keine Konkremente, stark erweiterter Choledochus. 1958 bis 1967 etwa einmal jährlich leichte Koliken, 1 bis 2 Tage anhaltend, konservative Behandlung. Mai 1967 starke Schmerzen im rechten Oberbauch mit heftigem Erbrechen. Erneute klinische Einweisung.

Aufnahmebefund: i.v. Cholangiogramm und MDP ergeben einen stark erweiterten Choledochus, den Verdacht auf ein haselnußgroßes Konkrement im proximalen Choledochusbereich, sowie einen 'blind endigenden, weitgestellten distalen Anteil des Choledochus'. Laborwerte: Leukozyten 6600, BSG 20/45 mm n.W.,

Bilirubin 0,96 mg%, SGOT 16 mU, SGPT 14 mU, alkalische Phosphatase 79 mU, Amylase/Serum 8 U, Amylase/Urin 16 U.

Op.: Lösung ausgedehnter Verwachsungen, Entfernung von Gallenschlamm und reichlich vorhandener, pfefferkorngroßer, griesartig aussehender Konkremente, sowie eines etwa kirschkerngroßen Konkrementes aus dem Bereich der Anastomose. Bougierung der gut durchgängigen Papille, Aufhebung der Choledochoduodenostomie, T-Drain. Postoperativ keine Komplikationen. Abschließende Kontroll-Cholangiographie: guter Abfluß des KM über die Papille.

Diagnose: Choledocholithiasis, Blindsacksyndrom

1973: häufig Übelkeit, gelegentlich Erbrechen, leichte Verdauungsbeschwerden, gelegentlich Druck- und Völlegefühl, strenge Diät. Mit dem Ergebnis des Sekundäreingriffes zufrieden.

Fall 3

M.G., 53 Jahre, ♀. 1966 schwere Gelbsucht, daran anschließend Cholecystektomie. Noch im gleichen Jahr Choledochoduodenostomie wegen erneuter Gallenkoliken sowie intermittierendem Ikterus. Über das ganze Jahr 1967 andauernde Koliken mit Schüttelfrost und Fieber. Von 1966 an insgesamt 25 kg Gewichtsverlust. Seit Januar 1968 zunehmende Verschlechterung des Krankheitsbildes. Mai 1968 erneute klinische Einweisung zur Gallenwegsrevision.

Aufnahmebefund: hochgradig kachektische Patientin, Oberbauchdeckenfistel, aus welcher sich Galle und Dünndarminhalt entleert. Laborwerte: Leukozyten 10400, BSG 82/111 mm n.W., Bilirubin 0,35 mg%, Erythrozyten 3,8 Mill., Hgb. 12,7 g%, al-

kalische Phosphatase 68 mU, Amylase/Serum 64 U, Amylase/Urin 1024 U.

Bei der Operation findet sich eine spontane innere Fistel zwischen Duodenum und Colon transversum, ausgehend von der präduodenalen Choledochusnaht. Der Ductus choledochus mündet frei in die Bauchdeckenfistel. Ferner zeigt sich ein indurierter und bereits ausgebrochener Pankreaskopftumor mit diffuser Peritonealkarzinose. Histologisch handelt es sich um ein Adenokarzinom des Pankreaskopfes. Anlegen einer terminolateralen Choledochojejunostomie sowie einer Gastroenterostomie mit BRAUN'scher Anastomose unter Belassung der Choledochoduodenostomie. Postoperativ kam es erneut zum Auftreten einer, wenn auch kleineren, Bauchdeckenfistel.

Diagnose: Duodenalfistel bei Zustand nach Choledochoduodenostomie, Sekundäreingriff als Palliativmaßnahme bei inoperablem Pankreaskopfkarzinom.

Die Patientin kam 1/2 Jahr nach diesem Palliativeingriff ad exitum.

Fall 4

B.A., 53 Jahre, ♀. Seit 1957 zeitweise starke krampfartige Schmerzen im rechten Oberbauch. Bis 1962 zunehmend häufiger Koliken, Fieber, Erbrechen, Durchfall, Gewichtsabnahme, kein Ikterus. 1962 Cholecystektomie, dabei partielle Durchtrennung des Ductus choledochus, der End-zu-End anastomosiert wurde. 5 Monate später erneut Koliken und flüchtiger Ikterus. Mai 1963 Gallengangsrevision und Choledochoduodenostomie wegen einer narbigen Stenosierung im anastomosierten Choledochusbereich, keine Steine. Seitdem etwa alle 14 Tage Koliken, Fieber und Schüttelfrost, Erbrechen, kein Ikterus. Erneute klinische Aufnahme im März 1969.

Aufnahmebefund: Ikterus. MDP: teilweise KM-Auffüllung des Ductus choledochus durch die Anastomose. I.v. Cholangiographie: keine Konkremente, Erweiterung der intrahepatischen Gallenwege, fragliche Ausscheidung des KM ins Duodenum, Aerocholie im extrahepatischen Gallengangssystem. Laborwerte: Leukozyten 4800, BSG 30/59 mm n.W., Bilirubin 2,20 mg%, SGOT 70 mU, SGPT 67 mU, alkalische Phosphatase 220 mU, Amylase/Serum 16 U, Amylase/Urin 32 U.

Op.: Lösung ausgedehnter Verwachsungen im Bereich des Leberhilus, Aufhebung der Choledochoduodenostomie, Anlegen einer Hepatikojejunostomie mit Y-förmig ausgeschalteter Jejunalschlinge nach ROUX, T-Drain. Postoperativ Basalpneumonie rechts. Abschließende Kontroll-Cholangiographie: freier Abfluß des KM über die neue Anastomose.

Diagnose: narbige Stenose des Ductus choledochus.

1973: häufig Koliken, gelegentlich Übelkeit und Schüttelfrost, Verdauungsbeschwerden, häufig Druck- und Völlegefühl, strenge Diät. Wegen Ikterus und heftigstem Juckreiz zweimal erneuter stationärer Aufenthalt 1973 in einem auswärtigen Krankenhaus. Durch konservative Behandlung Besserung der Beschwerden.

Fall 5

R.Ä., 49 Jahre, ♀. Seit 1951 wiederholt Gallenkoliken, einmal Ikterus. Bis 1968 immer wieder konservativ behandelt. 1968 Cholecystektomie und Choledochoduodenostomie wegen Cholelithiasis. Seit dieser Operation ständig krampfartige Schmerzen im rechten Oberbauch, Gewichtsverlust von 15 kg in 6 Monaten, Inappetenz, kein Ikterus. Erneute klinische Aufnahme im April 1969.

Aufnahmebefund: kein Ikterus, kein Druckschmerz, Leber nicht tastbar vergrößert, von normaler Konsistenz. MDP: gute KM-Füllung der extrahepatischen Gallenwege über die Anastomose. I.v. Cholangiographie: Aerocholie sowie Rückfluß des KM aus dem Duodenum, keine Konkremente. Laborwerte: Leukozyten 5500, BSG 4/10 mm n.W., Bilirubin 0,27 mg%, SGOT 12 mU, SGPT 8 mU, alkalische Phosphatase 62 mU, Amylase/Serum 16 U.

Op.: es findet sich eine sehr hoch angelegte Choledochoduodenostomie mit weiter Anastomose. Lösung zahlreicher Verwachsungen und Adhäsionen, Bougierung der Papille, Aufhebung der Choledochoduodenostomie, Rekonstruktion des Ductus choledochus, T-Drain und subhepatische Drainage. Postoperativ komplikationslos.

Diagnose: duodenobiliärer Reflux bei weiter Anastomose

1973: Patient unbekannt verzogen.

Fall 6

S.M., 37 Jahre, ♀. 1954 Appendektomie. 1958 Cholecystektomie wegen rezidivierender Gallenkoliken, Cholelithiasis. Bis 1962 zunehmend häufiger Koliken und ikterische Schübe. 1962 Choledochoduodenostomie, mehrere Choledochuskonkremente. Februar 1971 erneute Koliken, ferner Übelkeit, galliges Erbrechen. Trotz strengster Diät nicht beschwerdefrei. September 1971 erneute klinische Einweisung wegen rezidivierender Cholangitis- und Pankreatitisschübe.

Aufnahmebefund: Druckschmerz über dem Gallenblasenlager, leichte Abwehrspannung. MDP: KM- und Luftfüllung der intra- und extrahepatischen Gallenwege über eine weite Anastomose. KM-Verweildauer verlängert. Negatives i.v. Cholangiogramm. La-

borwerte: Leukozyten 18600, BSG 92/118 mm n.W., Bilirubin 1,73 mg%, SGOT 32 mU, SGPT 27 mU, alkalische Phosphatase 122 mU, Amylase/Urin 64 U, leichte Anämie.

Op.: Abtragen eines etwa 3 cm langen, steinlosen Zystikusstumpfes, Entfernung zweier kleinerer Choledochuskonkremente. I.o. Cholangiographie: Papillitis stenosans. Vorsichtiges Bougieren der Papille, Aufhebung der Choledochoduodenostomie, T-Drain. Postoperativ komplikationslos. Abschließende Kontroll-Cholangiographie: freier Abfluß des KM über die Papille.

Diagnose: Refluxcholangitis, entzündliche Papillenstenose und Pankreatitis, Choledocholithiasis.

1973: keine Diät! Gelegentlich Übelkeit. Mit dem Ergebnis des Sekundäreingriffes zufrieden.

Fall 7

B.P., 43 Jahre, ♂. Februar 1967 Cholecystektomie und Choledochoduodenostomie wegen Cholelithiasis. Am 5. Tag p.o. Lungenembolie. Wenige Wochen nach der Operation anhaltende unklare, nahrungsunabhängige Oberbauchbeschwerden. Versuch der konservativen und diätetischen Behandlung. Januar 1972 Abklärung der Beschwerden in der DKD: sackförmige Erweiterung des unteren, distal der Choledochoduodenostomie gelegenen, Choledochusabschnittes, Verdacht auf Schlamm und Konkremente im Bereich der Anastomose, Verdacht auf Blindsacksyndrom. Laborwerte: Leukozyten 10700, BSG 20/36 mm n.W., Bilirubin 1,25 mg%, SGOT 16 mU, SGPT 18 mU, alkalische Phosphatase 110 mU. März 1972 erneute klinische Einweisung zur Gallenwegsrevision.

Op.: Lösung von erheblichen Verwachsungen im alten Operationsgebiet, Entfernung von reichlich Schlamm und Gries aus der

Umgebung der Anastomose sowie dem erweiterten distalen Choledochusbereich, Bougierung der Papille, Aufhebung der Choledochoduodenostomie und Wiederherstellung der natürlichen Abflußverhältnisse, Abtragen eines sehr langen, steinlosen Zystikusstumpfes, T-Drain. Postoperativ Ausbildung einer konservativ gut zu beherrschenden Magenausgangsstenose bedingt durch eine ödematöse Schwellung im duodenalen Übernähungsgebiet. Abschließende Kontroll-Cholangiographie: freier Abfluß des [illegible] über die Papille.

Diagnose: Blindsacksyndrom

[illegible]: gelegentlich Druck- und Völlegefühl, keine strenge Diät. [illegible] dem Ergebnis dieser Operation zufrieden.

Fall 8

L.U., 50 Jahre, ♀. 1967 Cholecystektomie wegen rezidivierender Gallenkoliken. [illegible] später erneute Koliken, kein Ikterus. 1968 Choledochoduodenostomie wegen Choledocholithiasis. Postoperativ Ikterus, kurzdauerndes Nierenversagen. 1969 erneut nahrungsunabhängige Gallenkoliken. Mai 1970 Operation eines Uterus myomatosus, dabei Lösung von Verwachsungen und Adhäsionen im alten Operationsgebiet. Juni 1970 Relaparatomie, Lösung von strangartigen Verwachsungen. Danach wieder Koliken. [illegible] des Plexus solaris [illegible] keine Milderung der Koliken. [illegible] strengster Diät auch weiterhin ständige [illegible] und links ausstrahlende Schmerzen [illegible] sche Einweisung im [illegible]

Aufnahmebefund: kein Ikterus, leichter Druckschmerz im epigastrischen Winkel. Leber indolent, von normaler Konsistenz.

Laborwerte: Leukozyten 10000, BSG 50/82 mm n.W., Bilirubin 0,28 mg%, SGOT 11 mU, SGPT 6 mU, alkalische Phosphatase 44 mU, Amylase/Serum 64 U.

Op.: Lösung einzelner Verwachsungen, Aufhebung der Choledochoduodenostomie, Bougierung der Papille, primärer Verschluß von Duodenum und Choledochus. Postoperativ keine Komplikationen.

Diagnose: Cholangitis

1973: gelegentlich Koliken, Übelkeit und Erbrechen. Strenge Diät. Mit dem Ergebnis des Sekundäreingriffes zufrieden.

Fall 9

S.J., 56 Jahre, ♂. 1960 Cholecystektomie. Anfang 1969 Ikterus, wegen Verdacht auf Cholangitis - Choledochoduodenostomie, Einlegen einer Choledochusendoprothese. Wenige Wochen später rezidivierende Oberbauchbeschwerden mit intermittierendem Ikterus. Dyspeptische Beschwerden, Fettintoleranz. November 1972 erneute klinische Aufnahme wegen rezidivierender Cholangitis mit intermittierendem Ikterus, Verdacht auf ein präpapilläres Konkrement.

Aufnahmebefund: Druckschmerz im epigastrischen Winkel, zur Leber hin ausstrahlend. I.v. Cholangiogramm: Darstellung einer etwa 6 cm langen Kunststoff-Gallengangsprothese, Wandunregelmäßigkeiten und Kaliberschwankungen des Ductus choledochus im Sinne von Inkrustationen, Erweiterung des Ductus choledochus bis zur oberen Normgrenze, Verdacht auf ein präpapilläres Konkrement bei freiem KM-Abfluß ins Darmlumen. Laborwerte: Leukozyten 9300, BSG 13/33 mm n.W., Bilirubin 0,74 mg%, SGOT 8 mU, SGPT 12 mU, alkalische Phosphatase 182 mU, Amylase/Urin 64 U. Ferner: Ureterstenose rechts.

Op.: Lösung ausgedehnter Verwachsungen. Entfernung des vorwiegend im retroduodenalen Choledochusabschnitt gelegenen, etwa 6 cm langen, inkrustierten Gummischlauches (Choledochusendoprothese), Entfernung der ausgedehnten, bis in die Ductus hepatici reichenden, Inkrustationen mittels Spülung und Kürettage. Aufhebung der Choledochoduodenostomie, Bougierung der relativ leicht durchgängigen Papille, Einlegen einer KEHR'schen Drainage. Ausgeprägte fibrinöse Auflagerungen, sehr derber, bis 0,5 cm starker Choledochus. In einer Aufzweigung des rechten Ductus hepaticus kann ein wandständiges etwa stecknadelkopfgroßes Konkrement nicht entfernt werden. Postoperativ störungsfreier Heilungsverlauf. Abschließende Kontroll-Cholangiographie: das operativ nicht entfernbare Konkrement hatte sich gelöst und lag jetzt im retroduodenalen Choledochusbereich.

Diagnose: Cholangitis. Entfernung der beim Primäreingriff angelegten Choledochusendoprothese.

1973: gelegentlich Koliken, Druck- und Völlegefühl, strenge Diät. Mit dem Ergebnis des Sekundäreingriffes zufrieden.

Fall 10

S.H., 58 Jahre, ♀. 1952 Hepatitis epidemica, schwerer, 18 Monate andauernder Krankheitsverlauf bei starkem Juckreiz. 1962 Cholecystektomie und Choledochoduodenostomie wegen Cholelithiasis, Choledocholithiasis und entzündlicher Papillenstenose. Seit 1962 rezidivierende Oberbauchschmerzen trotz strenger Diät. 1970 erneut stationärer Aufenthalt wegen rezidivierender Cholangitis- und Pankreatitisschübe. Konservative Behandlung. 1972 leichte Gelbsucht. April 1973 akute Pankreatitis. Erneute klinische Aufnahme im Mai 1973. Aufnahmediagnose:

rezidivierende Cholangitis und Pankreatitis.

Aufnahmebefund: Leber 3 QF vergrößert, indolent. Hypotone Duodenographie: kein Nachweis von Konkrementen, Verdacht auf Tumor im Bereich der Papille, ausgeprägter Reflux über die Anastomose, Durchmesser des Ductus choledochus an der oberen Normgrenze. Laborwerte: Leukozyten 9200, BSG 32/64 mm n.W., Bilirubin 0,57 mg%, SGOT 18 mU, SGPT 6 mU, alkalische Phosphatase 60 mU, Amylase/Serum 32 U, Hgb. 15,1 g%, Hyperlipidämie.

Op.: daumendick gestauter Ductus choledochus, keine Konkremente. Nach distal gelingt es weder zu bougieren noch zu choledochoskopieren, da eine komplette Obliteration des retroduodenalen Choledochusabschnittes und der Papille besteht. Aufhebung der Choledochoduodenostomie, Anlegen einer Choledochojejunostomie mit Y-förmig ausgeschalteter Jejunalschlinge nach ROUX, T-Drain. Postoperativ keine Komplikationen. Abschließende Kontroll-Cholangiographie: freier Abfluß des KM über die neue Anastomose.

Diagnose: Cholangitis und Pankreatitis bei Obliteration des retroduodenalen Choledochusabschnittes und der Papilla VATERI.

1973: gelegentlich Druck- und Völlegefühl, Diät. Mit dem Ergebnis dieser Operation zufrieden.

Fall 11

R.S., 45 Jahre, ♀. 1954 Cholecystektomie wegen Cholelithiasis, keine Choledochotomie. 1957 Tonsillektomie. Seit Anfang 1969 Gallenkoliken und rezidivierende Schmerzen im rechten Oberbauch. April 1969 Choledochusrevision und Choledochoduodenostomie wegen einer entzündlichen Papillenstenose, keine Kon-

kremente. 1970 WERTHEIM'sche Operation. Seit Herbst 1972 heftige Gallenkoliken, daran anschließend jeweils leichter Ikterus. Appetitlosigkeit, Gewichtsverlust von 6 kg/3 Monaten. Erneute klinische Einweisung wegen rezidivierender Choledochlithiasis.

Aufnahmebefund: kein Ikterus, Druckschmerz im Bereich des Epigastrium, Leber indolent, nicht tastbar vergrößert. I.v. Cholangiographie: Nachweis von mehreren Konkrementen im Ductus choledochus. Laborwerte: Leukozyten 5000, BSG 7/17 mm n.W., Bilirubin 0,51 mg%, SGOT 12 mU, SGPT 14 mU, alkalische Phosphatase 80 mU, Amylase/Serum 64 U.

Op.: Lösung multipler Verwachsungen und Adhäsionen im alten Operationsgebiet, Entfernung mehrerer kleinerer Konkremente, massiv Gallengries im Bereich des distalen Choledochus, Bougierung der Papille, Belassung der Choledochoduodenostomie, T-Drainage. Postoperativ keine Komplikationen. Abschliessende Kontroll-Cholangiographie: freier Abfluß des KM über die Papille und über die Choledochoduodenostomie.

Diagnose: rezidivierende Choledocholithiasis

1973: beschwerdefrei, keine strenge Diät. Mit dem Ergebnis des Sekundäreingriffes zufrieden.

Fall 12

S.H., 52 Jahre, ♀. 1959 Cholecystektomie wegen Cholelithiasis. Wegen 'unklarer Cholecystektomiebeschwerden' wurde drei Monate später eine Choledochoduodenostomie angelegt. Seit 1960 intermittierend Erbrechen, Völlegefühl nach dem Essen, rezi-

divierende Koliken, Appetitlosigkeit, Fettunverträglichkeit, Gewichtsabnahme. 1967 Ikterus. Seit Februar 1973 seien diese Beschwerden verstärkt aufgetreten, zusätzlich ein leichter Ikterus, sowie Stuhl- und Urinverfärbung. Mai 1973 erneute klinische Einweisung wegen rezidivierender Choledocholithiasis.

Aufnahmebefund: kein Ikterus, Druckschmerz im Bereich der Cholecystektomienarbe. I. v. Cholangiographie: Nachweis von zwei Steinen im Ductus choledochus zwischen Papille und Anastomose bei freiem Abfluß des KM ins Duodenum. Laborwerte: Leukozyten 3800, BSG 17/56 mm n.W., Bilirubin 0,34 mg%, SGOT 19 mU, SGPT 19 mU, alkalische Phosphatase 130 mU, Amylase/Serum 16 U.

Op.: Lösung multipler Verwachsungen im alten Operationsgebiet. Es fanden sich mehrere kleinere Konkremente, sowie reichlich Gallengangsgries. Bougierung der Papilla VATERI, Belassung der Anastomose, Primärverschluß. Postoperativ keine Komplikationen.

Diagnose: rezidivierende Choledocholithiasis

1973: gelegentlich Übelkeit, Druck- und Völlegefühl, nur begrenzt Diät. Mit dem Ergebnis des Sekundäreingriffes zufrieden.

Fall 13

G.T., 52 Jahre, ♀. Seit 1960 rezidivierende Gallenkoliken. 1964 Cholecystektomie wegen eines Gallenblasenhydrops und einer Cholelithiasis. Bis 1972 beschwerdefrei. 1972 erneut heftige Gallenkoliken. Januar 1973 auswärts Relaparotomie

und Choledochoduodenostomie wegen stenosierender Papillitis. Postoperativ erneute Koliken. September 1973 klinische Einweisung wegen einer endoskopisch gesicherten Stenosierung des Choledochus oberhalb der Anastomose, sowie wegen einer Papillenstenose.

Laborwerte: Leukozyten 7400, BSG 6/18 mm n.W., Bilirubin 0,93 mg%, SGOT 42 mU, SGPT 32 mU, alkalische Phosphatase 520 mU, Amylase/Serum 64 U.

Op.: Lösung zahlreicher Verwachsungen im Gallenblasenlager, Aufhebung der Choledochoduodenostomie und Wiederherstellung der alten anatomischen Verhältnisse, Bougierung der deutlich rigiden Papille. Primärverschluß des Ductus choledochus. Postoperativ keine Komplikationen.

Diagnose: Stenosierung des Ductus choledochus oberhalb der Choledochoduodenostomie, Papillitis stenosans.

Fall 14

G.F., 50 Jahre, ♂. Seit 1967 rezidivierende ikterische Schübe. März 1973 Cholecystektomie und Choledochoduodenostomie bei Choledocholithiasis, Cholangitis und chronisch kalzifizierender Pankreatitis. Postoperativ Pankreasfistel, welche sich drei Monate später spontan verschloß. Seit November 1973 erneut schwere septische Schübe mit Schüttelfrost und Fieber, Gewichtsabnahme. Dezember 1973 klinische Aufnahme wegen einer schweren Cholangitis und einer chronisch rezidivierenden Pankreatitis.

Aufnahmebefund: Subikterus der Haut, leichter Druckschmerz im Epigastrium, Leber 3 - 4 QF vergrößert, druckschmerzhaft.

Laborwerte: Leukozyten 16200, BSG 63/94 mm n.W., Bilirubin 1,36 mg%, SGOT 14 mU, SGPT 8 mU, alkalische Phosphatase 445 mU, Amylase/Serum 88 U, Amylase/Urin 94.

Op.: Lösung ausgedehnter Verwachsungen im früheren Operationsgebiet. Bei der Revision der Choledochoduodenostomie zeigt sich, daß in der Anastomose ein 5 - 6 cm langer Bezoar steckt. Entfernung desselben. Aufhebung der Choledochoduodenostomie und Wiederherstellung der alten anatomischen Verhältnisse. Bougierung der sehr rigiden Papille. Einlegen einer T-Drainage. Postoperativ entwickelte sich eine kleine Pankreasfistel, die sich spontan verschloß. Die schwere Cholangitis klang postoperativ nur sehr zögernd ab.

Diagnose: Schwere Cholangitis, chronisch kalzifizierende Pankreatitis. Bezoar in der Anastomose.

XI. DISKUSSION

In der Chirurgischen Klinik der Johannes Gutenberg-Universität Mainz wurden in der Zeit vom 1.1.1964 bis 31.12.1973 insgesamt 14 Sekundäreingriffe nach Choledochoduodenostomie durchgeführt, wobei der Primäreingriff, die Anlegung der Choledochoduodenostomie, bei 11 Patienten in auswärtigen Kliniken erfolgte.

Die Indikation zu diesen Sekundäreingriffen stellte sich für uns sechsmal wegen einer aszendierenden Cholangitis, zweimal aufgrund eines Blindsacksyndroms, in einem Fall wegen einer narbigen Stenose des Ductus choledochus. Bei einem Patienten war eine Duodenalfistel bei ausgedehntem Pankreaskopfkarzinom mit diffuser Peritonealkarzinose Anlaß zum Zweiteingriff. Ständiger Reflux über eine weite Choledochoduodenostomie zwangen bei einem Patienten zu erneuter chirurgischer Intervention. Bei zwei Patienten stellte sich die Indikation zum Sekundäreingriff wegen erneuter Choledochlithiasis, in einem weiteren Fall wegen einer Choledochusstenose bei gleichzeitigem Vorliegen einer Papillitis stenosans.

Von diesen 14 Sekundäreingriffen nach Choledochoduodenostomie lassen sich in zehn Fällen die unmittelbaren Ursachen für den Zweiteingriff auf die Anastomose selbst zurückführen. In einem Fall kam es anläßlich einer Cholecystektomie zu einer partiellen Durchtrennung des Choledochus, der End-zu-End anastomosiert wurde. Ein Jahr später wurde wegen einer narbigen Stenosierung im anastomisierten Choledochusabschnitt eine Choledochoduodenostomie angelegt. Die Diagnose 'narbige Stenose des Ductus choledochus' stellte sich in diesem Fall zum Sekundäreingriff erneut. Die Ursachen für den Sekundäreingriff dürften jedoch bei der Cholecystektomie, bzw. bei der

hierbei erfolgten Choledochusverletzung zu suchen sein. Auch die Duodenalfistel bei metastasierendem Pankreaskopfkarzinom dürfte nicht unmittelbar auf die Choledochoduodenostomie, sondern auf das Grundleiden zu beziehen sein. Trotzdem lag offensichtlich bei diesem auswärts operierten Patienten eine fehlerhafte Indikation zur Choledochoduodenostomie vor, wahrscheinlich infolge mangelnder intraoperativer Diagnostik. Auch die 'rezidivierende Choledocholithiasis', als Anlaß für den Sekundäreingriff in Fall 11 und 12 der Kasuistik, beziehen wir nicht unmittelbar auf die Choledochoduodenostomie.

Im gleichen Zeitraum führten wir insgesamt 24 Choledochoduodenostomien durch. Von diesen 24 Choledochoduodenostomien war bei drei Patienten ein Sekundäreingriff erforderlich. Dies entspricht einer Rezidivhäufigkeit von 12,5 % im eigenen Krankengut, Karzinompatienten mit eingeschlossen. Die Indikation zur Choledochoduodenostomie in der Gruppe der Patienten ohne Sekundäreingriff stellten wir neunmal bei peripapillären Karzinomen, 12-mal bei gutartigen Leiden im Bereich des distalen Choledochus und der Papille (siehe Tabelle 6).

Wenngleich die Anzahl der von uns in dem Berichtzeitraum durchgeführten Sekundäreingriffe nach Choledochoduodenostomie relativ klein ist, gab sie uns doch Veranlassung, die Indikationen zur Choledochoduodenostomie neu zu überdenken und zu revidieren.

Die Choledochoduodenostomie erschien lange Zeit als Methode der Wahl zur Behandlung biliärer Abflußstörungen im Bereich des distalen Choledochus und der Papilla VATERI. Die leichte technische Durchführbarkeit, die geringe Letalität, die kurze Rekonvaleszenz, sowie die niedrige Frequenz postoperativer

Komplikationen waren als Vorzüge dieses Verfahrens allgemein anerkannt. Nicht zu übersehen jedoch sind die negativen Spätergebnisse nach einer Choledochoduodenostomie, ganz besonders die aszendierende Cholangitis.

Verantwortlich für die Cholangitis nach Choledochoduodenostomie sind folgende Kriterien: einmal der duodenobiliäre Reflux, ferner die Anastomosenschrumpfung nach Choledochoduodenostomie sowie eine möglicherweise primär zu eng angelegte Anastomose, drittens der pH-Wert des duodenalen Influxes, viertens das Zeitintervall nach Anlage der Choledochoduodenostomie, schließlich prä- oder koexistente entzündliche Veränderungen im Bereich der ableitenden Gallenwege.

Der duodenobiliäre Reflux in die extrahepatischen Gallenwege ist röntgenologisch bei jeder gut funktionierenden Choledochoduodenostomie nachweisbar und gilt als Beweis für die Durchgängigkeit dieser Anastomose. Daß dieser ständige, unphysiologische Reflux von saurem, mehr oder weniger infektiösem, mechanisch und chemisch irritierendem Speisebrei "bei einem so empfindlichen und reaktionsbereiten Gangsystem nicht gleichgültig sein kann" (47) leuchtet ein. "Der duodenobiliäre Reflux ist ein abnormes Phänomen. Er läßt den infizierten Duodenalinhalt in die normalerweise sterilen Gallenwege eindringen" (HESS, 38). Auch ohne Stagnation von Galle kann dieser duodenobiliäre Reflux eine Cholangitis auslösen und unterhalten. Der kontinuierlich darmwärts fließende, diesem Reflux entgegengerichtete, Gallenfluß andererseits vermag die Ausbreitung dieser Infektion zwar zu hemmen, nicht aber generell zu verhindern.

Es leuchtet ferner ein, daß eine durch diesen Reflux bedingte Cholangitis mit ihren entzündlichen Veränderungen auch auf die Anastomose selbst übergreifen kann, die sich dann wie bei der narbigen postoperativen Anastomosenschrumpfung sekundär verengt.

Auch der pH-Wert des Duodenalinhalts, unter anderem eine Funktion der Säureäquivalente des Magens, erscheint uns im Hinblick auf die Entstehung einer Cholangitis nach Choledochoduodenostomie von Bedeutung, wenngleich genaue Untersuchungen dieser Art in der Literatur nicht existieren. Es kann jedoch nicht gleichgültig sein, wieviel saure Valenzen über die Anastomose in die ableitenden Gallenwege gelangen und in dem physiologischerweise alkalischen Milieu wirksam werden.

Zweifelsohne läßt sich eine Cholangitis nach Choledochoduodenostomie vermeiden, indem zusätzlich eine Magenresektion nach BILLROTH II durchgeführt wird, um somit das Duodenum aus der Nahrungspassage auszuschalten. Wir sind jedoch mit HESS der Meinung, daß ein 'solch eingreifendes Procedere' (38) besonders auch im Hinblick auf die operativen Alternativen heute nicht mehr zu rechtfertigen ist.

Ist es schließlich zu einer aszendierenden Cholangitis gekommen, so bedeutet dies eine unbedingte Indikation zum Sekundäreingriff, denn diese Patienten sind vital gefährdet, da die Cholangitis mit großer Sicherheit einen späteren sekundären Leberparenchymschaden oder eine cholangitische Leberzirrhose induziert.

In unserem Krankengut war bei insgesamt sechs Patienten eine Cholangitis Ausgangspunkt für den Sekundäreingriff. Wir konnten diese Cholangitis aufgrund der Anamnese, der klinischen und laborchemischen Symptomatik, sowie aufgrund des intra operationem erhobenen Befundes sichern. Die Cholangitis dürfte in all diesen Fällen auf die Choledochoduodenostomie selbst, bzw. auf den duodenobiliären Reflux zu beziehen sein, denn bei keinem Patienten ließen sich die teilweise erheblichen Beschwerden auf Schrumpfungsprozesse der Anastomose und

dadurch bedingte Abflußstörungen zurückführen. Die Intervallanamnese zwischen Anlegung der Choledochoduodenostomie und Sekundäreingriff lag in diesen Fällen bei durchschnittlich 6,8 Jahren.

Während die Papilla VATERI sich intraoperativ in vier Fällen als gut durchgängig zeigte, lag einmal eine entzündliche Papillenstenose, ein anderes Mal eine komplette Obliteration des retroduodenalen Choledochusabschnittes und der Papille vor.

Der Sekundäreingriff bei diesen Patienten mit Cholangitis bestand ausnahmslos in einer Aufhebung der Choledochoduodenostomie. Fünfmal genügte dabei die Papillendehnung, die wir in vier Fällen mit einer KEHR'schen T-Drainage, einmal durch Primärverschluß beendeten. Die komplette Obliteration des retroduodenalen Choledochusbereichs und der Papille versorgten wir mit einer Choledochojejunostomie.

Wir sahen bei unseren Sekundäreingriffen nach Choledochoduodenostomie keine Anastomosenschrumpfung. Dies verwundert uns nicht, denn wir sind davon überzeugt, daß der Chirurg einen Teil dieser Anastomosenschrumpfungen nach Choledochoduodenostomie überhaupt nicht zu sehen bekommt, in all den Fällen nämlich, in denen sich nach einer Choledochoduodenostomie eine normale Papillenperistaltik wiedereinstellt. Hier stellt die Anastomosenschrumpfung, so lange die Papille durchgängig bleibt, überhaupt keine Gefährdung für den Patienten dar.

Wegen der unbefriedigenden Spätergebnisse, insbesondere wegen der Gefahr der aszendierenden Cholangitis, haben wir die Choledochoduodenostomie heute weitestgehend aufgegeben.

Eine relative Indikation zur Choledochoduodenostomie sehen wir in der langen, röhrenförmigen Stenose des distalen Choledochus, wir bevorzugen jedoch in diesen Fällen immer häufiger die Hepatikojejunostomie.

In Anbetracht der intraoperativen Cholangiographie bzw. der Radiomanometrie erscheint es uns nicht mehr gerechtfertigt, die Choledochoduodenostomie anzulegen aus Unsicherheit darüber, ob Konkremente zurückgeblieben sind. Genausowenig kann die Choledochoduodenostomie als "Ersatz für nicht beherrschbare Situationen am distalen Choledochus oder an der Papille" (34) gelten.

Andererseits sollte bei intrahepatischen Steinen, welche operativ nicht erreichbar sind, die Bougierung der Papille genügen, da das Kaliber dieser Steine in den meisten Fällen Kirschkerngröße nicht erreicht, so daß diese Konkremente im Falle einer Steinwanderung die Papille spontan passieren können. In jedem Fall ist ein eventueller Steinikterus bei Konkrementen, welche nicht über die Papille abgehen können, als Anlaß zum Sekundäreingriff das kleinere Übel, als das Anlegen einer 'prophylaktischen Choledochoduodenostomie' mit der Gefahr einer aszendierenden Cholangitis.

Wir führen die Choledochoduodenostomie auch nicht mehr als Palliativeingriff bei inoperablen peripapillären Karzinomen durch. Papillenkarzinom, tiefsitzendes Choledochuskarzinom und Pankreaskopfkarzinom, sofern bei letzterem eine Duodenopankreatektomie nicht mehr möglich ist, werden mit einer Cholecystojejunostomie versorgt.

Die Cholecystojejunostomie gilt heute als obsolet, denn die Gallenblase verliert ja durch diese Anastomose ihre Funktion als Speicherorgan, sie kann sich nicht mehr kontrahieren und somit nicht mehr selbst reinigen. Sie füllt sich mit Darminhalt, so daß chronische Cholecystitis und aszendierende Cholangitis die unmittelbaren Folgen sind. Nur in desolaten Fällen, wie bei diesen inoperablen Karzinomen der ableitenden Gallenwege oder des Pankreas,erscheint die Cholecystojejunostomie gerechtfertigt, da diese Patienten die Komplikationen dieser Anastomose nicht mehr erleben. Voraussetzung für die Cholecystojejunostomie ist jedoch, daß die Gallenblase für diese Anastomose mit dem Jejunum zur Verfügung steht, daß der Ductus cysticus sich cholangiographisch als weit und gut durchgängig erweist, schließlich, daß das Karzinom noch nicht die unmittelbare Nachbarschaft der Gallenblase erreicht hat.

In keinem Fall jedoch sollte die Choledochoduodenostomie bei jüngeren Patienten durchgeführt werden, genausowenig im Rahmen eines Sekundäreingriffes an den ableitenden Gallenwegen. Kontraindiziert ist die Choledochoduodenostomie ferner sowohl bei ödematösen, funktionell-entzündlichen Papillenstenosen als auch bei organischen, irreversiblen Papillenstenosen. Die Therapie der Wahl bei den reversiblen Papillenstenosen ist die Papillendehnung, die der irreversiblen die transduodenale Sphinkterotomie.

Als Alternative zur Choledochoduodenostomie stehen dem Chirurgen bei Eingriffen im Bereich des distalen Choledochus und an der Papilla VATERI folgende Operationsmöglichkeiten zur Verfügung: transduodenale Sphinkterotomie, Papillendehnung mit Primärverschluß des Choledochus bzw. T-Drainage

nach KEHR, sowie die Hepatikojejunostomie. Über diese Verfahren soll im Folgenden kurz gesprochen werden.

Die transduodenale Sphinkterotomie (Papillotomie) wurde erstmals 1891 von Mc BURNEY durchgeführt. Sie stand lange Zeit im Schatten der Choledochoduodenostomie. Erst in den letzten 10 bis 15 Jahren wurde sie häufiger angewandt (MALLET-GUY, FRITSCH, FUCHSIG, ALNOR, STILLER und EISENREICH).

Im Vergleich zur Choledochoduodenostomie bietet die transduodenale Sphinkterotomie folgende Vorteile: Hindernisse im Bereich der Papilla VATERI, wie Konkremente, Tumoren, organische Stenosen, können direkt inspiziert und beseitigt werden. Eine Probebiopsie zur Differentialdiagnose eines Papillentumors ist unproblematisch. Die transduodenale Sphinkterotomie entlastet nicht nur den Ductus choledochus, sondern auch den Pankreasgang, wenn dieser mitgestaut ist. Schließlich erfolgt die Drainage des Ductus choledochus am tiefsten Punkt.

Dagegen ist die transduodenale Sphinkterotomie technisch sehr schwierig. Sie erfordert, ganz besonders wenn entzündliche Veränderungen des Pankreas vorliegen, große Erfahrung. Wegen der akuten postoperativen Pankreatitis, zumeist Folge einer intraoperativen Pankreasgangverletzung, ist die Letalität relativ hoch. Daneben stehen als Komplikationen dieses Verfahrens postoperative Blutung, Via falsa mit konsekutiver Duodenalfistel sowie eine Duodenalstenose im Vordergrund. Die narbige Restenosierung dürfte bei einer korrekt ausgeführten Sphinkterotomie von untergeordneter Bedeutung sein.

Wenngleich der physiologische Sperrmechanismus zwischen Duodenum und extrahepatischen Gallenwegen gestört bzw. aufgehoben wird, erscheint uns die Frage des duodenobiliären Re-

fluxes nach Sphinkterotomie von geringer Bedeutung. Nach HESS (38) ist die Entstehung einer aszendierenden Cholangitis unmöglich, da im Choledochus nach Papillotomie ein Druck von 2 - 4 cm Wassersäule gegenüber Nullwerten im Duodenum verbleibt. Die genauen physiologischen Verhältnisse nach Sphinkterotomie, so besonders auch die Frage, ob das Duodenum spezielle Funktionen des Sphincter ODDI übernimmt, dürften jedoch noch nicht restlos geklärt sein.

Wir führen die transduodenale Sphinkterotomie durch bei inkarzerierten, irreponiblen Papillensteinen und bei organischen, irreversiblen Papillenstenosen.

Besteht bereits bei einem inkarzerierten, irreponiblen Papillenstein eine hierdurch bedingte biliäre Pankreatitis, so erfolgt nach Entfernung dieses Steins eine Entlastung für das Pankreasgangsystem. Andererseits würde die Belassung eines eingeklemmten Papillensteins mit großer Sicherheit eine biliäre Pankreatitis zur Folge haben. Die Sphinkterotomie beseitigt in diesen Fällen auch eine eventuell zusätzlich bestehende organische Papillenstenose.

Ist eine organische, irreversible Papillenstenose sicher, so ist die transduodenale Sphinkterotomie, die Spaltung des stenotischen Sphinkters auf eine Länge von 1 - 2 cm, das Verfahren der Wahl. Ödematöse, entzündlich-funktionelle Papillenstenosen dagegen gehen nach Beseitigung ihrer Ursachen, zumeist Choledochussteinen, in der Regel innerhalb weniger Tage bis Wochen spontan zurück und sind daher wohl eher eine Kontraindikation als eine Indikation für die Papillotomie (KERN). Die Differentialdiagnose zwischen reversiblen und irreversiblen Papillenstenosen wurde durch die Radiomanometrie wesentlich erleichtert. HESS (40) führt zur Unterscheidung folgende Kriterien an: irreversible Papillenstenose - fehlen-

de Papillenperistaltik, unverändertes Stenosebild bei sukzessiven Aufnahmen, Erweiterung des Choledochus, Vorspringen der Papille als Füllungsdefekt im Duodenum, ungenügende Sondierbarkeit mit Sonden von 3 - 5 mm, Undurchgängigkeit für das Choledochoskop. Reversible Papillenstenose: Sphinkterperistaltik erhalten, Choledochus kaum dilatiert, Sondierung leicht.

Die Methode der Wahl bei reversiblen Papillenstenosen erscheint uns die Bougierung der Papille, wohingegen eine Dilatation bei irreversiblen Stenosen zu einer gewaltsamen Zerreißung der Sphinkterfasern und somit zu erneuter Stenosierung führen würde.

In allen unkomplizierten Fällen von Choledocholithiasis und bei reversiblen Papillenstenosen streben wir die Bougierung der Papilla VATERI mit anschließendem Primärverschluß an.

Schon LANGENBUCH hatte 1894 die Papillendehnung als fast obligaten Abschluß jeder Choledochotomie gefordert.

In den letzten Jahren haben besonders KRAUSS und KERN, sowie SPOHN und MÜLLER-KLUGE anhand eines umfangreichen Patientenguts auf die Vorzüge der Papillendehnung und des Primärverschlusses hingewiesen. Auf den Einwand, die einmalige Dehnung der Papille könne nicht zu einem Absinken pathologisch erhöhter Druckwerte im Gallengangsystem führen, entgegnen KRAUSS und KERN: "Wir glauben im Gegenteil, daß gerade der primäre Verschluß des Choledochus die beste und sicherste Methode darstellt, um bald wieder ein normales Papillenspiel und eine Normalisierung der Druckwerte im Gallenwegssystem zu erzielen" (51). Um diese Druckwerte im distalen Choledochus nach einer Papillendehnung exakt bestimmen zu können, legten sie

im Anschluß an die Dilatation der Papille nach Beendigung der Choledochotomie mittels Primärverschluß feinste Kunststoffkatheter in den Zystikusstumpf oder sehr kleine T-Drainagen in den Ductus choledochus, die jedoch abgeklemmt blieben und somit nur diagnostischen Zwecken dienten: während in der Mehrzahl der Fälle in unmittelbarem Anschluß an die Bougierung ein Papillenspasmus das Abfließen des applizierten Kontrastmittels verhinderte, zeigten sich sechs Tage nach der Papillendehnung die Passage des Kontrastmittels über die Papille sowie die Druckverhältnisse im Gallenwegsystem völlig normal. KRAUSS und KERN folgern daraus: "... daß die Bougierung, wenn sie vorsichtig vorgenommen wird und wenn die Indikation richtig gestellt ist, im allgemeinen günstige Ergebnisse bringt und den anderen Methoden schon deswegen vorzuziehen ist, weil sie eine geringere Komplikationsrate und Mortalität aufzuweisen hat" (51).

Die Bougierung der Papille bietet den großen Vorteil, daß die anatomischen Abflußverhältnisse und die Funktion der Papille und somit der physiologische Sperrmechanismus zwischen ableitenden Gallenwegen und Duodenum erhalten bleiben, dies besonders im Hinblick auf eine aszendierende Cholangitis.

Nach HESS, SPOHN und MÜLLER-KLUGE manifestieren sich die Vorzüge des Primärverschlusses nicht zuletzt auch in der geringen Dauer des klinischen Aufenthaltes.

Die Bougierung der Papilla VATERI ist sowohl eine therapeutische als auch eine diagnostische Maßnahme. Letzteres insofern, als durch vorsichtiges Sondieren und ganz leichtes Bougieren mit einer entsprechenden Sonde zunächst einmal ein Eindruck von der Konsistenz der Papille gewonnen wird. Wir nennen dies 'taktiles Sondieren'. Im Anschluß daran erweitern

wir die Papille durch allmähliches Dehnen mit HEGAR-Stiften steigenden Kalibers. Wir dilatieren die Papille jedoch nur bis maximal HEGAR 7, um Verletzungen und spätere narbige Veränderungen dieses so empfindlichen Organs in jedem Fall zu vermeiden.

Die zweite Möglichkeit, eine Choledochotomie zu beenden, ist die T-Drainage nach KEHR. Sie bietet folgende Vorteile: Druckentlastung im extrahepatischen Gallengangsystem. Insofern ist die T-Drainage eine wertvolle Notoperation, die bei Patienten in schlechter Ausgangssituation eine sofortige Druckentlastung im Bereich der ableitenden Gallenwege bei geringem Operationsrisiko gewährleistet. Sie bietet ferner weitgehend Schutz vor galliger Peritonitis infolge möglicher Insuffizienz einer Primärnaht. Neben der medikamentösen Spül- und Instillationsbehandlung mit Antibiotica besteht die Möglichkeit der postoperativen Kontrollcholangiographie.

Dem stehen folgende Nachteile der T-Drainage gegenüber: um nach Eingriffen im Bereich der ableitenden Gallenwege postoperativ ein normales Papillenspiel zu erreichen, ist ein entsprechender Residualdruck im extrahepatischen Gallengangsystem erforderlich. Diese 'Vis a tergo' wird in den Gallenwegen so lange nicht erreicht, wie die Galle durch das T-Drain nach außen abgeleitet wird. Ferner besteht durch das T-Drain die Gefahr einer Fremdkörperreaktion mit anschließender Infektion, sowie die Gefahr einer Gallenfistel nach Entfernung der Drainage.

Bekanntlich kann nach einer T-Drainage ein erheblicher extra-

korporaler Galle- und Eiweißverlust mit entsprechenden Verschiebungen im Wasser- und Elektrolythaushalt erfolgen. Dieser Verlust ist jedoch gegebenenfalls durch entsprechende Substitution gut zu beherrschen.

Für HESS, NASSR-ESFAHANI, FICHTNER, WEITZ, FACKERT, VOELKEL, KOURIAS, ELSNER und WOLF steht die T-Drainage als Abschluß einer Choledochotomie im Vordergrund. SPOHN und MÜLLER-KLUGE empfehlen sie nur bei schwerster eitriger und deformierender Cholangitis.

Wir wenden die KEHR'sche T-Drainage an bei schwerer eitriger Cholangitis und anderen stark entzündlichen Veränderungen im Ductus choledochus, bei akuter biliärer Pankreatitis zur Entlastung der Gallenwege, ferner, wenn der Choledochus sehr eng und zartwandig ist, so daß eine Primärnaht zur Stenosierung führen würde, schließlich bei Verletzungen des Ductus choledochus. Wenn möglich, ziehen wir jedoch den Primärverschluß des Choledochus vor.

Bei unseren Sekundäreingriffen nach Choledochoduodenostomie legten wir zehnmal eine T-Drainage in den Choledochus, da dieser in den meisten Fällen z.T. erhebliche entzündliche Veränderungen aufwies. Bei vier Patienten beendeten wir die Choledochotomie durch Primärverschluß. Strikturen im Gefolge der T-Drainage sahen wir in keinem Fall.

Im Gegensatz zur Choledochoduodenostomie wird durch Anlegen einer Hepatikojejunostomie mit entsprechend langer Jejunalschlinge der duodenobiliäre Reflux unterbunden. Diese Anastomose ist daher der Choledochoduodenostomie vorzuziehen. HESS bezeichnet sie als "definitive biliodigestive Anastomose" (28).

Auch bei der Hepatikojejunostomie besteht die Gefahr der narbigen Schrumpfung der Anastomose. Darüber hinaus kann sich ein Ulcus duodeni entwickeln, welches dadurch entsteht, daß im Duodenum zu viel saure Valenzen vorhanden sind, welche nicht durch basische Äquivalente aus der Galle neutralisiert werden können, da diese ja über das Jejunum dem Darm zugeleitet werden. Andererseits ist die Frage, wie denn die Passage reiner Galle von der ausgeschalteten Jejunalschlinge ertragen wird, noch nicht endgültig geklärt. Von HESS wurde in diesem Zusammenhang eine lokale Jejunitis beschrieben (38).

Wir legen die Hepatikojejunostomie an bei einer langen, röhrenförmigen Stenose des distalen Choledochus, bei hohen Choledochus- und Hepaticusstenosen, bzw. auch -verletzungen, sowie als Palliativeingriff bei einem Gallenblasenkarzinom.

Die Abgrenzung der Indikationen zu den hier als Alternative zur Choledochoduodenostomie beschriebenen Operationsverfahren ist in Tabelle 11 zusammengestellt.

Wir haben uns bei der Durchführung unserer Sekundäreingriffe nach Choledochoduodenostomie von der Vorstellung leiten lassen, einen dauerhaft ungehinderten Gallenfluß auf natürlichem Weg wiederherzustellen.

Das Verfahren der Wahl hierzu erscheint uns die Aufhebung der Choledochoduodenostomie und, sofern eine organische Papillenstenose ausgeschlossen ist, die Papillendehnung mit anschließendem Primärverschluß, bei starken entzündlichen Veränderungen des Choledochus die T-Drainage nach KEHR. Bei gleichzeitigem Vorliegen einer irreversiblen Papillenstenose ist nach Aufhebung der Choledochoduodenostomie die transduodenale Sphinkterotomie oder die Anlegung einer Hepatikojeju-

Tabelle 11: Operationstaktik bei Eingriffen an den extrahepatischen Gallenwegen und an der Papilla VATERI

Operation	Indikationen
Choledochoduodenostomie	keine absoluten Indikationen; zu erwägen bei langer, röhrenförmiger Stenose des distalen Choledochus
Papillendehnung und Primärverschluß	in jedem unkomplizierten Fall von Choledocholithiasis; bei reversiblen Papillenstenosen
T-Drainage	akute biliäre Pankreatitis; Verletzung des Ductus choledochus; eitrige Cholangitis
Sphinkterotomie	inkarzerierter, irreponibler Papillenstein; irreversible Papillenstenosen
Hepatikojejunostomie	lange, röhrenförmige Stenose des distalen Choledochus; hohe Choledochusstenosen, Hepaticusstenosen; palliativ bei Gallenblasenkarzinom
Cholecystojejunostomie	obsolet; nur palliativ bei Karzinomen im Bereich des distalen Choledochus, der Papilla VATERI und des Pankreaskopfes, wenn die Gallenblase noch erhalten und der Ductus cysticus gut durchgängig ist, sonst Hepatikojejunostomie
Sekundäreingriff nach Choledochoduodenostomie	Therapie der Wahl: Aufhebung der Choledochoduodenostomie - Bougierung der Papille - Primärverschluß; bei irreversiblen Papillenstenosen: Aufhebung der Choledochoduodenostomie - Sphinkterotomie oder Umwandlung der Anastomose in eine Hepatikojejunostomie

nostomie anzustreben. Die Belassung der Choledochoduodenostomie dürfte in jedem Fall nur eine Notlösung sein.

Bei einer postoperativen Beobachtungszeit von durchschnittlich 3,2 Jahren haben die Ergebnisse unserer Sekundäreingriffe nach Choledochoduodenostomie bis heute unser operatives Vorgehen bestätigt.

XII. ZUSAMMENFASSUNG

Es wird über 14 Sekundäreingriffe nach Choledochoduodenostomie berichtet, welche in der Zeit vom 1.1.1964 bis 31.12.1973 in der Chirurgischen Klinik der Johannes Gutenberg-Universität Mainz durchgeführt wurden, wobei die Anlegung der Choledochoduodenostomie in 11 Fällen in auswärtigen Kliniken erfolgte.

Als Ursache für den Sekundäreingriff konnten wir in sechs Fällen eine aszendierende Cholangitis sichern. Zweimal war ein Blindsacksyndrom Ausgangspunkt zum Sekundäreingriff, einmal eine narbige Stenose des Ductus choledochus. Bei einem Patienten war eine Duodenalfistel auf der Basis eines inoperablen Pankreaskopfkarzinoms Anlaß zum Sekundäreingriff. Ständige Refluxbeschwerden, verursacht durch den duodenobiliären Reflux über eine weite Anastomose, zwangen in einem weiteren Fall zu erneutem chirurgischen Eingreifen. Aufgrund des kurzen Intervalls zwischen Primäreingriff und Sekundäreingriff hatte sich bei diesem Patienten noch keine Cholangitis ausgebildet. Bei zwei Patienten stellte sich die Indikation zum Zweiteingriff aufgrund einer erneuten Choledocholithiasis, in einem weiteren Fall wegen einer Choledochusstenose bei gleichzeitigem Vorliegen einer Papillitis stenosans.

Von diesen 14 Sekundäreingriffen nach Choledochoduodenostomie konnten in insgesamt 10 Fällen die Ursachen für den Zweiteingriff unmittelbar dieser Anastomose zur Last gelegt werden.

Wenngleich die Anzahl der in dem Berichtzeitraum durchgeführten Sekundäreingriffe nach Choledochoduodenostomie relativ gering war, gab sie uns doch Veranlassung, auch in Bezug

auf die von uns selbst in dieser Zeit angelegten Choledochoduodenostomien, die Indikationen zu diesem Verfahren kritisch zu überdenken und zu revidieren.

Besonders wegen der Gefahr der aszendierenden Cholangitis, die in erster Linie durch den duodenobiliären Reflux über die Anastomose und durch Schrumpfungsvorgänge der Anastomose selbst ausgelöst und unterhalten wird, haben wir die Choledochoduodenostomie praktisch ganz aufgegeben. Eine relative Indikation sehen wir in der langen, röhrenförmigen Stenose des retroduodenalen Choledochus. Wir bevorzugen jedoch in diesen Fällen immer häufiger die Hepatikojejunostomie.

Die Choledochoduodenostomie sollte nicht mehr durchgeführt werden aus Unsicherheit darüber, ob Konkremente zurückgeblieben sind, oder als Ersatz für nicht beherrschbare Situationen am distalen Choledochus oder der Papille. Ebensowenig sollte die Indikation zur Choledochoduodenostomie bei jüngeren Patienten oder aber im Rahmen eines Sekundäreingriffs an den ableitenden Gallenwegen gestellt werden.

Als Alternative zur Choledochoduodenostomie werden die Indikationen zur transduodenalen Sphinkterotomie, zur Papillendehnung, zum Primärverschluß und zur T-Drainage nach KEHR, sowie zur Hepatikojejunostomie gegeneinander abgegrenzt.

Die Therapie der Wahl im Rahmen eines Sekundäreingriffs nach Choledochoduodenostomie erscheint uns die Aufhebung dieser Anastomose und, sofern keine organische Papillenstenose vorliegt, die Papillendehnung mit anschließendem Primärverschluß, bei starken entzündlichen Veränderungen des Choledochus auch die T-Drainage nach KEHR. Liegt gleichzeitig eine irreversible Papillenstenose vor, so bieten sich

nach Aufhebung der Choledochoduodenostomie die transduodenale Sphinkterotomie oder die Umwandlung in eine Hepatikojejunostomie an.

Die Ergebnisse unserer Sekundäreingriffe nach Choledochoduodenostomie bestätigten unser operatives Vorgehen.

XIII. LITERATURVERZEICHNIS

1. BARNER, H.B.: Choledochoduodenostomy with Reference to Secondary Cholangitis: 15-Year Review of 24 Cases. Ann.Surg. 163, 74 (1966)

2. BAUMANN, J.: Biliodigestive Anastomosen im Leberhilus wegen Gallenwegsstrikturen. Chirurg 38, 202 (1967)

3. BAUMANN, J.: Zur Technik und Indikation der Gallengangseingriffe. Langenbecks Arch.Chir. 323, 263 (1969)

4. BAUMANN, J.: Gallengangsnachoperationen. Langenbecks Arch.Chir. 324, 183 (1969)

5. BERGER, H.J., P.C. ALNOR und W. WEHRLE: Zweiteingriffe an den Gallenwegen. Langenbecks Arch.Chir. 313, 295 (1965)

6. BERGER, H.J., P. MÜLLER-BEISSENHIRTZ und P.C. ALNOR: Die reine Papillenstenose als Indikation zum Zweiteingriff an den ableitenden Gallenwegen. Langenbecks Arch.Chir. 320, 355 (1968)

7. BERGERHOF, H.D.: Praktische Chirurgie des Gallensteinleidens. München: J.A. Barth 1970

8. BERNHARD, F.: Das Übertreten von Magen- oder Duodenalinhalt in die Gallenwege nach operativ angelegten Anastomosen, besonders nach der Choledocho-Duodenostomie, im Röntgenbild und seine klinische Bedeutung. Chirurg 6, 444 (1934)

9. BERNHARD, F.: Der neueste Stand der Gallenwegschirurgie. Chirurg 12, 341 (1940)

10. BLOCK, W.: Mißerfolge und Beschwerden nach Gallenoperationen. Stuttgart: F. Enke 1956

11. BÖHMIG, H.J., A. FRITSCH und G. LECHNER: Rezidivoperationen nach Choledochoduodenostomie. Chirurg 40, 376 (1969)

12. BURGESS, J.N. and H.A. KIDD: Choledochoduodenostomy in treatment of chronic pancreatitis and choledocholithiasis. Brit.Med.J. 1967 II, 607 (1967)

13. BURMEISTER, H.: Reoperationen an den Gallenwegen. Deutsch.Gesundheitswesen 38, 1779 (1967)

14. CHAMPEAU, M. et P. PINEAU: Chirurgie des voies biliaires de l'adulte et du nourrisson. Paris: Masson & Cie. 1952

15. CSINK, L und J. IMRE: Unsere Erfahrungen mit den biliodigestiven Anastomosen. Langenbecks Arch.Chir. 297, 167 (1961)

16. DALICHAU, H. und E. UNGEHEUER: Rezidiveingriffe nach Gallenoperationen und ihre Verhütbarkeit. Med.Klin. 64, 639 (1969)

17. DEGENSHEIN, G.A. and A. HURWITZ: The techniques of side-to-side choledochoduodenostomy. Surgery 61, 972 (1967)

18. DEYHLE, P., I. FUMAGALLI, H.J. NÜESCH, F. HOLDENER und G. SIEGENTHALER: Perorale fiberendoskopische Entfernung von Choledochussteinen. Deutsch.Med.Wschr. 41, 1891 (1973)

19. ELSNER, I. und O. WOLF: Klinisch manifeste Mißerfolge nach Gallenwegsoperationen. Z.Ärztl.Fortbild. (Jena) 64, 535 (1970)

20. FACKERT, S. und H. VOELKEL: Ergebnisse nach Eingriffen an den extrahepatischen Gallenwegen.
Bruns Beitr.Klin.Chir. 217, 404 (1969)

21. FARRAR, T., M.W. PAINTER and R. BETZ: Choledochoduodenostomy. In the Treatment of Stenosis in the Distal Common Duct.
Arch.Surg. (Chicago) 98, 442 (1969)

22. FINSTERER, H.: Die Bedeutung der Choledocho-Duodenostomia externa für die Behandlung des Gallensteinleidens.
Langenbecks Arch.Chir. 156, 417 (1930)

23. FISCHER, R., H.P. KUNDERT und H.J. MORIER-GENOUD: Resultate und Nebenerscheinungen der Choledochoduodenostomie.
Helv.Chir.Acta 34, 94 (1967)

24. FLÖRCKEN, H. und E. STEDEN: Die Nah- und Fernergebnisse der Choledochoduodenostomie.
Langenbecks Arch.Chir. 124, 59 (1923)

25. FLÖRCKEN, H.: Aussprachen.
Langenbecks Arch.Chir. 282, 877 (1955)

26. FRANKE, H. und R. HOFMANN: Unsere Erfahrungen mit der Choledochoduodenostomie.
Chirurg 32, 227 (1961)

27. FRITSCH, A.: Die Eingriffe an den tiefen Gallenwegen.
Langenbecks Arch.Chir. 302, 524 (1963)

28. FRITSCH, A. und P. FUCHSIG: Operationstaktik der Gallenwegsrevision unter besonderer Berücksichtigung der transduodenalen Papillotomie.
Langenbecks Arch.Chir. 313, 272 (1965)

29. FRÜHMORGEN, P. und M. CLASSEN: Endoskopisch-radiologische Darstellung biliodigestiver Fisteln.
Z.Gastroent. 10, 415 (1972)

30. GAUER, O.H., K. KRAMER und R. JUNG: Physiologie des Menschen.
Bd. 8
Berlin/Wien: Urban & Schwarzenberg 1972

31. GLENN, F. and C.K. SHERRY: Etiological Factors in Fatal Complications Following Operations Upon the Biliary Tract.
Ann.Surg. 157, 695 (1963)

32. GLENN, F., C.K. SHERRY and P. DINEEN: Morbidity of Surgical Treatment for Nonmalignant Biliary Tract Disease.
Surg.Gynec.Obstet. 126, 15 (1968)

33. GRASSBERGER, A. und R. SEYSS: Nachuntersuchungen bei Choledocho-Duodenostomien.
Bruns Beitr.Klin.Chir. 201, 303 (1960)

34. GRILL, W.: Falsche Indikation bei der Choledocho-Duodenostomie.
München. Med.Wschr. 111, 776 (1969)

35. HAFNER, H.M.: Untersuchungen nach Choledochoduodenostomie.
Helv.Chir.Acta 26, 334 (1959)

36. HARTMANN, G. und G. LUMME: Ursachen von Reoperationen am Gallenwegssystem.
Zbl.Chir. 93, 102 (1968)

37. HERZOG, K.H.: Indikation und Technik der Decholedochoduodenostomie.
Chirurg 37, 486 (1966)

38. HESS, W.: Die Erkrankungen der Gallenwege und des Pankreas.
Stuttgart: G. Thieme 1961

39. HESS, W.: Die Anzeigestellung zu den operativen Eingriffen an Gallenwegen und Pankreas.
[illegible] 5, [illegible] (1971)

40. HESS, W.: Probleme der Operationswahl in der Gallenchirurgie. Chirurg 38, 197 (1967)

41. HESS, W.: Nacheingriffe nach Gallenoperationen. Wien. Klin.Wschr. 80, 657 (1968)

42. HURWITZ, A. and G. DEGENSHEIN: Choledochoduodenostomy, why and when. Bull.Soc.Int.Chir. 29, 85 (1970)

43. JURASZ, A.: Die Choledocho-Duodenostomie als Methode der Wahl zur Drainage der tiefen Gallenwege. Zbl.Chir. 25, 1000 (1923)

44. KECLIK, M.: Choledochoduodenoanastomose und ihre Folgezustände. Deutsch.Z.Verdau. Stoffwechselkr. 28, 273 (1968)

45. KEHR, H.: Chirurgie der Gallenwege. Stuttgart: F. Enke 1913

46. KERN, E.: Operationstaktik der Gallenwegsrevision. Langenbecks Arch.Chir. 313, 264 (1965)

47. KLÖSS, J., E. KERN und M. LANDGRAF: Rekonstruktive Eingriffe an den Gallenwegen. Langenbecks Arch.Chir. 311, 114 (1965)

48. KOTTLORS, W.: Röntgenologische und klinische Beobachtungen bei Gallenweganastomosen. Med.Klin. 64, 244 (1969)

49. KOURIAS, B.: Zur Operationstaktik der Gallenwegsrevision wegen Steinleidens. Chirurg 38, 214 (1967)

50. KOURIAS, B.: Reintervention an den ableitenden Gallenwegen. Chirurg 39, 283 (1968)

51. KRAUSS, H. und E. KERN: Bougierung der Papilla Vateri.
Deutsch.Med.Wschr. 88, 754 (1963)

52. KÜMMERLE, F.: Chirurgische Prinzipien zur Beseitigung von Galleabfluß-Störungen.
In: Freiburger Chirurgengespräch - Probleme der Gallenwegs- und Ulcuschirurgie.
Freiburg 1972

53. LANGENBUCH, C.: Berlin. Klin.Wschr. 52, 1884
zit. nach WAHL, B.: Über die geschichtliche Entwicklung der Operationen an der Gallenblase und den Gallengängen.
Inauguraldissertation, Würzburg 1970

54. LANGENBUCH, C.: Chirurgie der Leber und der Gallenblase.
In: Deutsche Chirurgie, 894
Stuttgart: F. Enke 1894

55. LEBORGNE, J.: Les anastomoses bilio-digestives pour lésions bénignes de la voie biliaire principale de l'adulte. A propos de 154 observations.
Presse Med. 79, 1785 (1971)

56. LICHTENAUER, F. und H.R. TREPTOW: Gallenabflußstörungen. Papillotomie oder Choledocho-Duodenostomie.
München. Med.Wschr. 112, 129 (1970)

57. LITTMANN, I.: Bauchchirurgie - Indikationen und Technik.
Stuttgart/New York: F.K. Schattauer 1969

58. MADDEN, J.L., J.A. GRUWEZ and P.Y. TAN: Obstructive (surgical) jaundice: An analysis of 140 consecutive cases and a consideration of choledochoduodenostomy in its treatment.
Amer.J.Surg. 109, 89 (1965)

59. MADDEN, J.L., J.Y. CHUN, S. KANDALAFT and M. PAREKH: Choledochoduodenostomy. An Unjustly Maligned Surgical Procedure?
Amer.J.Surg. 119, 45 (1970)

60. MALLET-GUY, P.: Der Platz der Choledochoduodenostomie in der Behandlung des Postcholecystektomiesyndroms. Langenbecks Arch.Chir. 325, 400 (1969)

61. MEIER, A.L., B. SCHWEINGRUBER und K. MEINARDUS: Indikation und Resultate der Choledochoduodenostomie. Helv.Chir.Acta 26, 516 (1959)

62. MESTER, E.: Komplikationen der Gallenoperationen. Zbl.Chir. 91, 249 (1966)

63. MIERISCH, K.H.: Probleme der Gallengangschirurgie an Hand von 764 Eingriffen an Gallenblase und Gallenwegen. Zbl.Chir. 88, 780 (1963)

64. MÜLLER-KLUGE, M., K. SPOHN und H.J. ERICH: Zweit- und Mehrfacheingriffe am biliären System. Problematik, Taktik, Technik. Bericht über 189 zweite Operationen in 8 Jahren bei 4582 Gallenwegsoperationen. Fortschr.Med. 87, 387 (1969)

65. NASSR-ESFAHANI, H. und H.J. FICHTNER: Die operative Versorgung des Choledochus an Hand von 3665 Eingriffen an den extrahepatischen Gallenwegen. Bruns Beitr.Klin.Chir. 209, 422 (1964)

66. v. NUSSBAUM, J.N.: Deutsch. Chirurgie 44, 94 (1880) zit. nach WAHL, B.: Über die geschichtliche Entwicklung der Operationen an der Gallenblase und den Gallengängen. Inauguraldissertation, Würzburg 1970

67. OVERBECK, W., E. KERN und W. SCHWICK: Rezidiveingriffe an den Gallenwegen. Langenbecks Arch.Chir. 312, 1 (1965)

68. PERROTIN, J., C. BOULAKIA et Y. LABURTHE-TOLRAT: Défense de l'anastomose choledocoduodénale. A propos de 25 cas. Ann.Chir. (Paris) 21, 1[illegible]7 (1[illegible]7)

69. RATHCKE, L.: Die Nachoperationen am Gallensystem.
Stuttgart: F. Enke 1949

70. RATHCKE, L.: Steinrezidiv und Gallenwegsanastomosen.
Stuttgart: F. Enke 1956

71. RATHCKE, L.: Aussprachen.
Langenbecks Arch.Chir. 313, 306 (1965)

72. RATHCKE, L.: Leber und Gallenwege.
In: HELLNER, H., NISSEN, R., VOSSSCHULTE, K.: Lehrbuch der Chirurgie
5. Aufl.
Stuttgart: G. Thieme 1967

73. RATHCKE, L.: Die Erkrankungen des Gallenwegssystems aus chirurgischer Sicht.
Landarzt 44, 157 (1968)

74. RIEDEL, B.: Berlin. Klin.Wschr. 29, 577 (1888) u. Berlin. Klin.Wschr. 30, 602 (1888) zit. nach WAHL, B.: Über die geschichtliche Entwicklung der Operationen an der Gallenblase und den Gallengängen.
Inauguraldissertation, Würzburg 1970

75. ROESNER, J.: Die passagegerechte postbulbäre supraduodenale Choledochoduodenostomie.
Chirurg 39, 291 (1968)

76. SASSE, F.: Über Choledocho-Duodenostomie.
Langenbecks Arch.Chir. 100, 969 (1913)

77. SCHOLZ, O., E. SCHOLZ und K. MUSCHTER: Erfahrungen mit der Choledochoduodenostomie.
Zbl.Chir. 97, 1167 (1972)

78. SCHRIEFERS, K.H. und F.J. BRAUN: Nachoperationen an den Gallenwegen.
Zbl.Chir. 92, 2974 (1967)

79. SCHWARZ, W., B. KOMMERELL, K.H. GRÖZINGER, D. KRUMHAAR und H.W. SCHÜLER: Ursachen von Beschwerden nach Gallenwegsoperationen. München. Med.Wschr. 111, 859 (1969)

80. SCHWEITZER, F. und F. TOMSCHI: Die Refluxcholangitis. Wien. Med.Wschr. 114, 442 (1964)

81. SERFLING, H.J., K.L. SCHOBER und W. SCHMITT: Spezielle Chirurgie. Leipzig: J.A. Barth 1971

82. SPOHN, K. und M. MÜLLER-KLUGE: Technik und Ergebnisse bei 2000 Operationen an den Gallenwegen. Langenbecks Arch.Chir. 313, 300 (1969)

83. SPRENGEL, O.: Über einen Fall von Exstirpation der Gallenblase mit Anlegung einer Communication zwischen Ductus choledochus und Duodenum. Arch.Klin.Chir. 42, 550 (1891)

84. STILLER, H. und F. EISENREICH: Wiederholungseingriffe an den Gallenwegen. Choledochoduodenostomie oder Maßnahmen am Sphincter Oddi. Langenbecks Arch.Chir. 325, 386 (1969)

85. STUART, M. and S.O. HOERR: Palliation of Malignant Obstruction of the Common Bile Duct by Side to Side Choledochoduodenostomy. Amer.J.Surg. 121, 505 (1971)

86. STUART, M. and S.O. HOERR: Late Results of Side to Side Choledochoduodenostomy and of Transduodenal Sphincterotomy for Benign Disorders. Amer.J.Surg. 123, 67 (1972)

87. SZELECZKY, G.: Choledochoduodenostomy and sphincterotomy in case of papillostenosis. Abdom.Surg. 13, 95 (1971)

88. THOMAS, C.G., C.P. NICHOLSON and J. OWEN: Effectiveness of Choledochoduodenostomy and Transduodenal Sphincterotomy in the Treatment of Benign Obstruction of the Common Duct. Ann.Surg. 173, 845 (1971)

89. UNGEHEUER, E. und P. BRANDT: Möglichkeiten zur Komplikationseinschränkung bei Eingriffen an den Gallenwegen. Med.Klin. 68, Nr. 5, 135 (1973)

90. VAUBEL, E., R. HÄRING und D. DÜNSCHEL: Zur Geschichte der Leber- und Gallengangschirurgie von ihren Anfängen bis zur Transplantation. Mat.Med.Nordm.245, 23 (1971)

91. VOSS, H. und R. HERRLINGER: Taschenbuch der Anatomie. Bd. II, 12. Aufl. Stuttgart: G. Fischer 1963

92. WAHL, B.: Über die geschichtliche Entwicklung der Operationen an der Gallenblase und den Gallengängen. Inauguraldissertation, Würzburg 1970

93. WALDEYER, A.: Anatomie des Menschen. Erster Teil, 5. Aufl. Berlin: Walter de Gruyter & Co. 1967

94. WEITZ, G.: 3194 Operationen wegen Cholelithiasis in 15 Jahren. Langenbecks Arch.Chir. 312, 139 (1965)

95. v. WINNIWARTER, A.: Ein Fall von Gallenretention bedingt durch Impermeabilität des Ductus choledochus. Anlegung einer Gallenblasen-Darmfistel. Prag.Med.Wschr. 7, 201 (1882)

96. WRIGHT, N.L.: Evaluation of the results of choledochoduodenostomy. Brit.J.Surg. 55, 33 (1968)

97. ZITTEL, R.X. und G. SCHAUDIG: Rückwirkungen biliodigestiver Anastomosen auf die Leber. Chirurg 39, 317 (1968)

98. ZITTEL, R.X.: Leberschädigungen nach biliodigestiven Anastomosen. Langenbecks Arch.Chir. 325, 430 (1969)

XIV. ABBILDUNGSVERZEICHNIS

Abb. 1 Nach
BERGERHOF, H.D. Praktische Chirurgie des Gallensteinleidens.
München: J.A. Barth 1970, S. 13

Abb. 2 Modifiziert nach
ROESNER, J. Die passagegerechte postbulbäre supraduodenale Choledochoduodenostomie.
Chirurg 39, 291 (1968)

Mein besonderer Dank gilt
Herrn Prof. Dr. med. C. Ehlert für die
freundliche Unterstützung meiner Pro-
motionsarbeit.

LEBENSLAUF

09. 03. 1942:	geboren als zweites von drei Kindern des Ltd. Medizinaldirektors Dr. med. Karl Ewald und seiner Ehefrau Mechtild, geb. Winterseel, in Hovestadt/Kr. Soest
05. 03. 1963:	Reifeprüfung am Neusprachlichen Gymnasium Petrinum in Brilon/Sauerland.
01. 04. 1963:	Einberufung zur Ableistung eines einjährigen Wehrdienstes bei der Bundeswehr.
31. 03. 1964:	Entlassung aus der Bundeswehr als Fahnenjunker d. Res.
01. 05. 1964:	Beginn des Medizinstudiums an der Johannes Gutenberg-Universität in Mainz.
04. 10. 1965:	Naturwissenschaftliche Vorprüfung.
28. 09. 1967:	Ärztliche Vorprüfung.
01. 03. 1969:	Studium an der Medizinischen Fakultät der Universität Wien.
01. 11. 1969:	Erneute Immatrikulation an der Medizinischen Fakultät der Johannes Gutenberg-Universität in Mainz.
23. 03. 1971:	Eheschließung mit der Stud. Rät. Adelheid Ewald, geb. Walter, in Bad Kreuznach.
06. 07. 1971:	Ärztliche Prüfung an der Johannes Gutenberg-Universität in Mainz

01. 08. 1971: Beginn der Medizinalassistentenzeit: Staatliches Gesundheitsamt Mainz, II. Medizinische Klinik und Chirurgische Klinik der Johannes Gutenberg-Universität in Mainz.

19. 06. 1972: Geburt meines Sohnes Christian in Mainz.

01. 08. 1972: Approbation als Arzt.

01. 10. 1972: Assistenzarzt am Staatlichen Gesundheitsamt Mainz.

01. 12. 1973: Ernennung zum Medizinalrat.